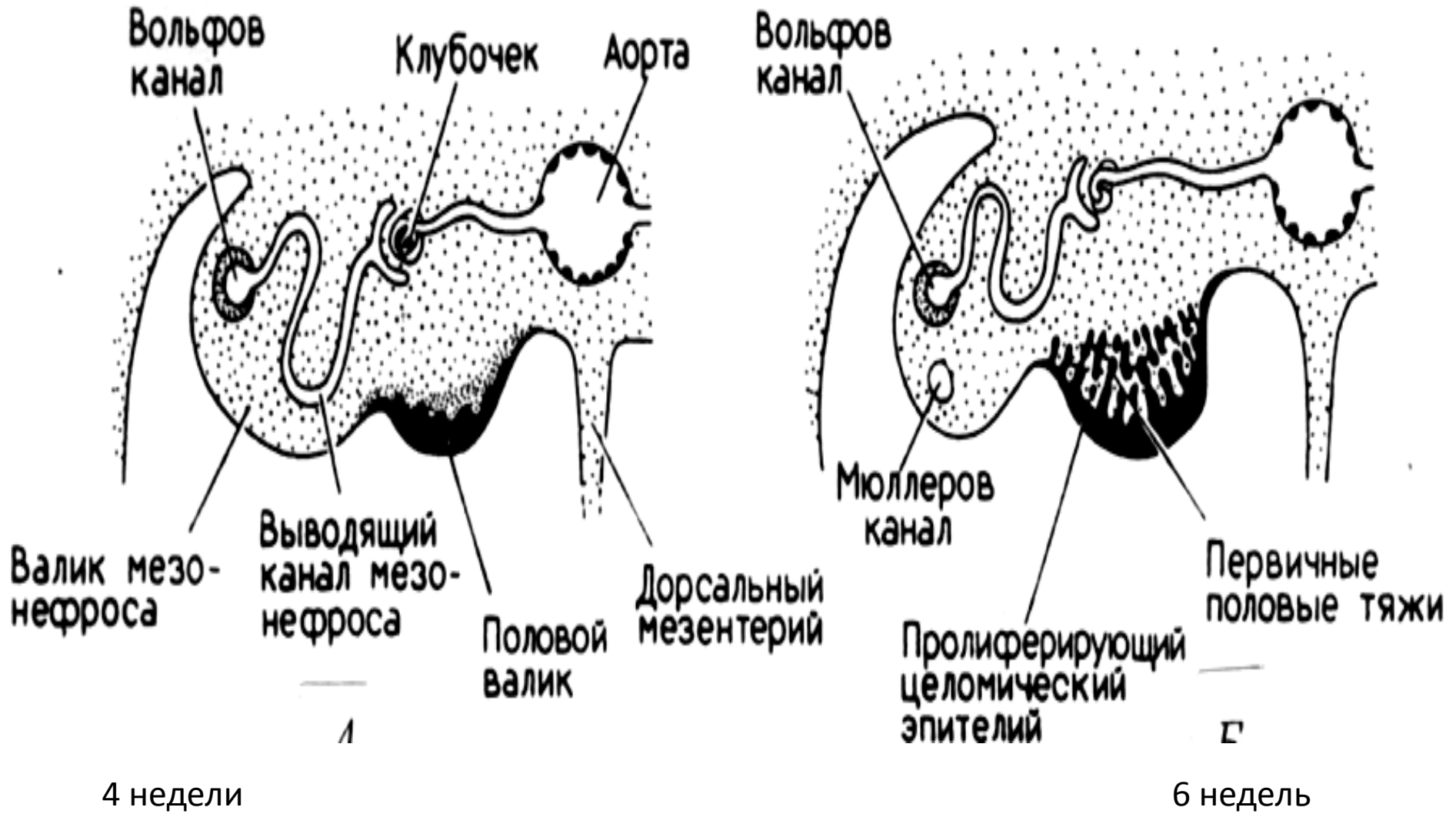
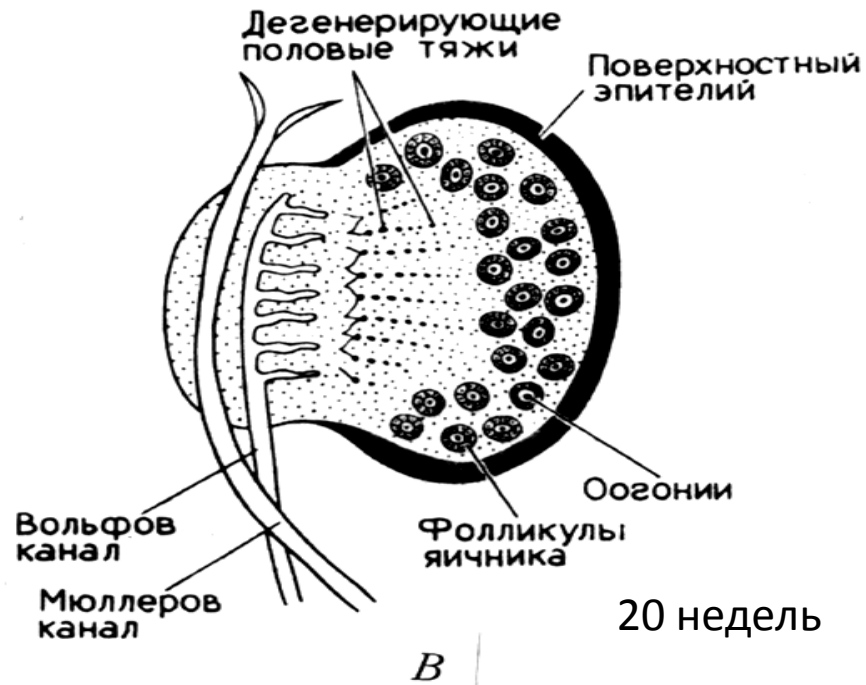
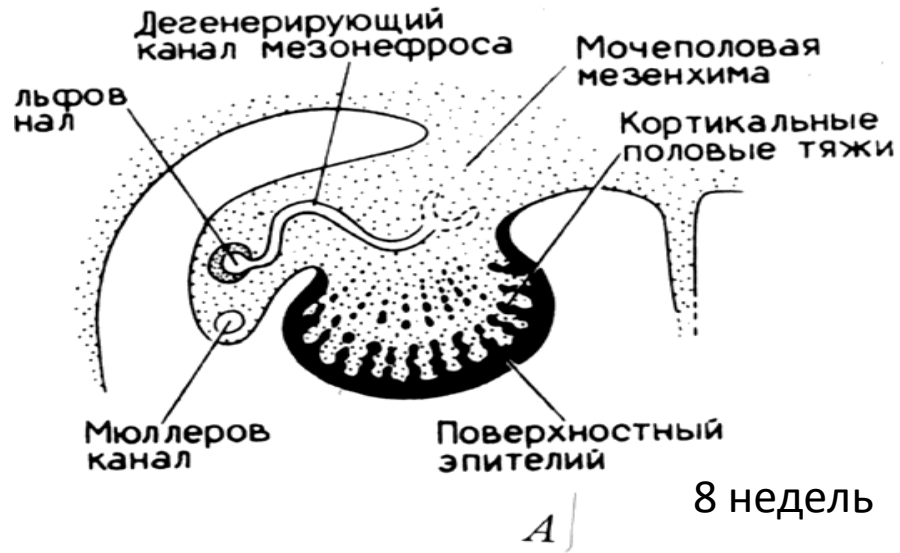


Развитие и строение женской половой системы

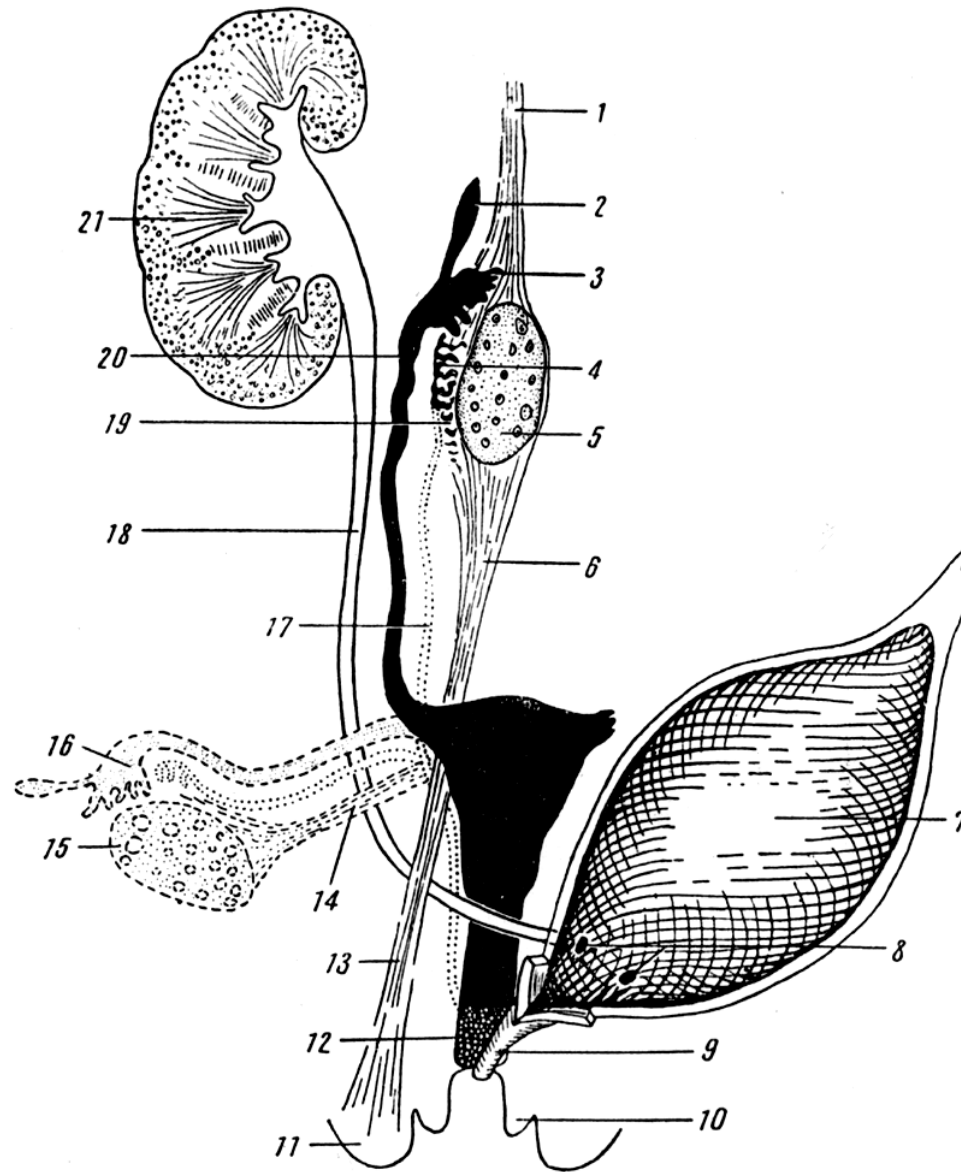
Развитие женской половой системы



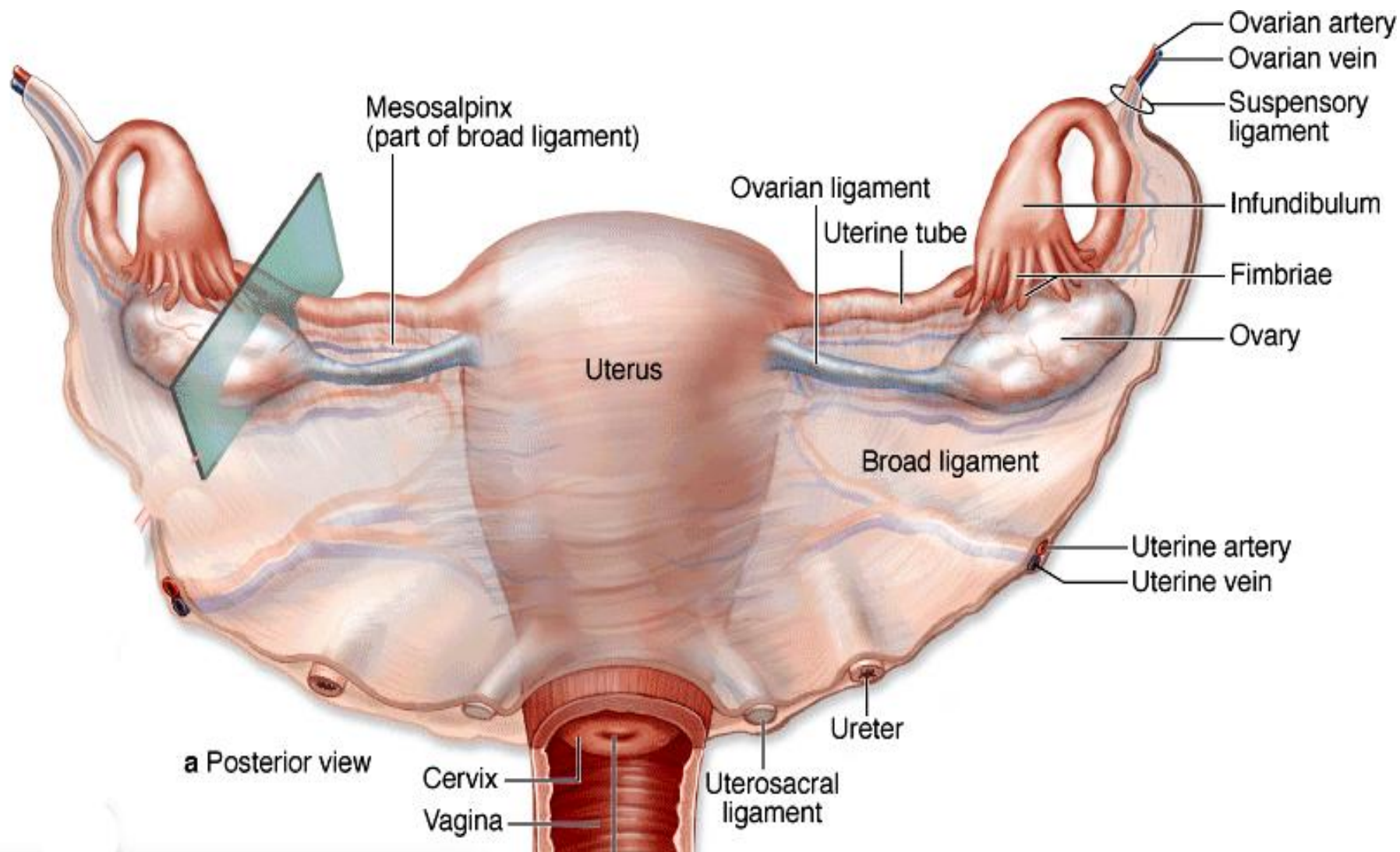
Индифферентные гонады



Развитие яичника



Женские половые органы в развитии



Расположение яичника, матки и придатков

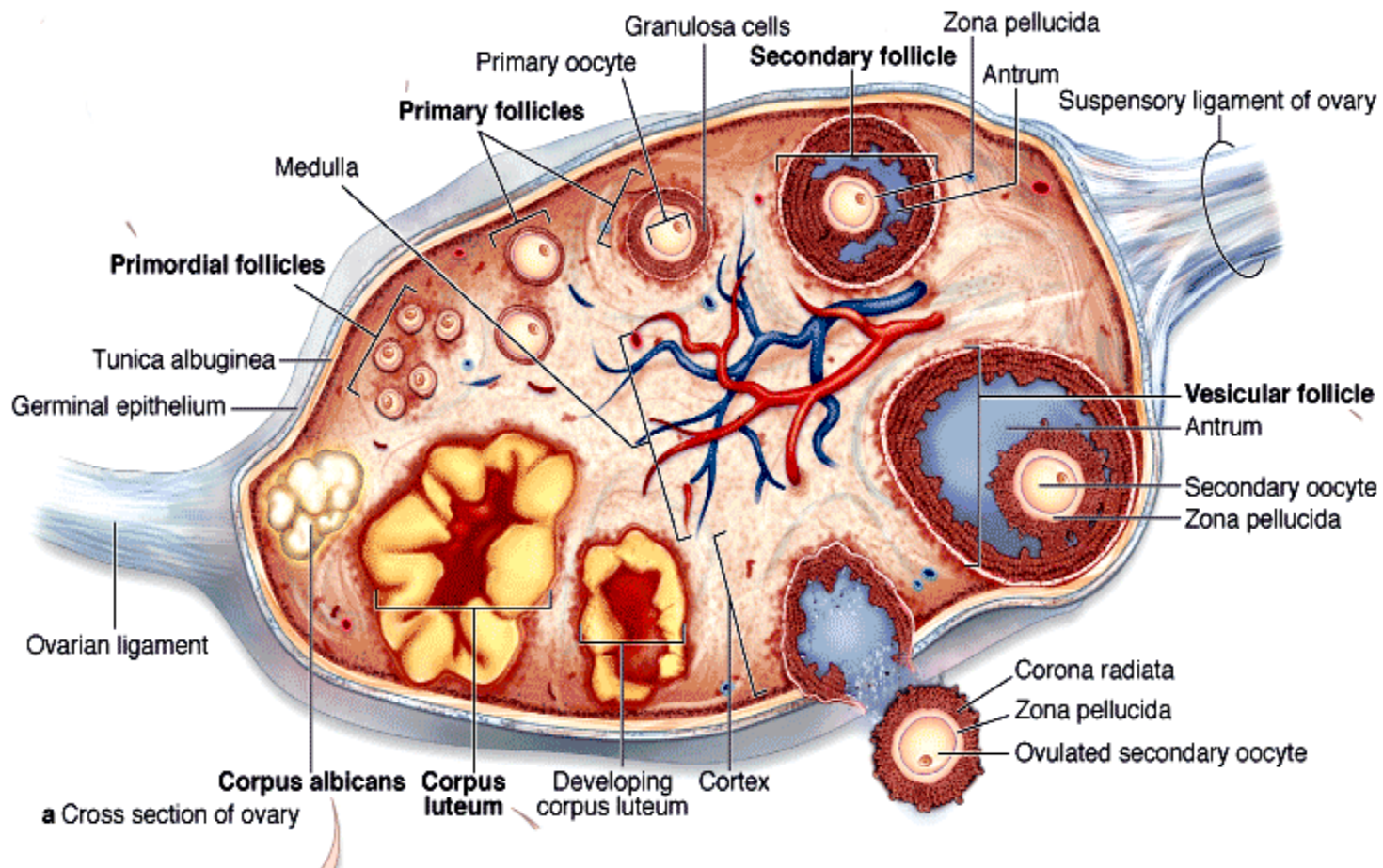
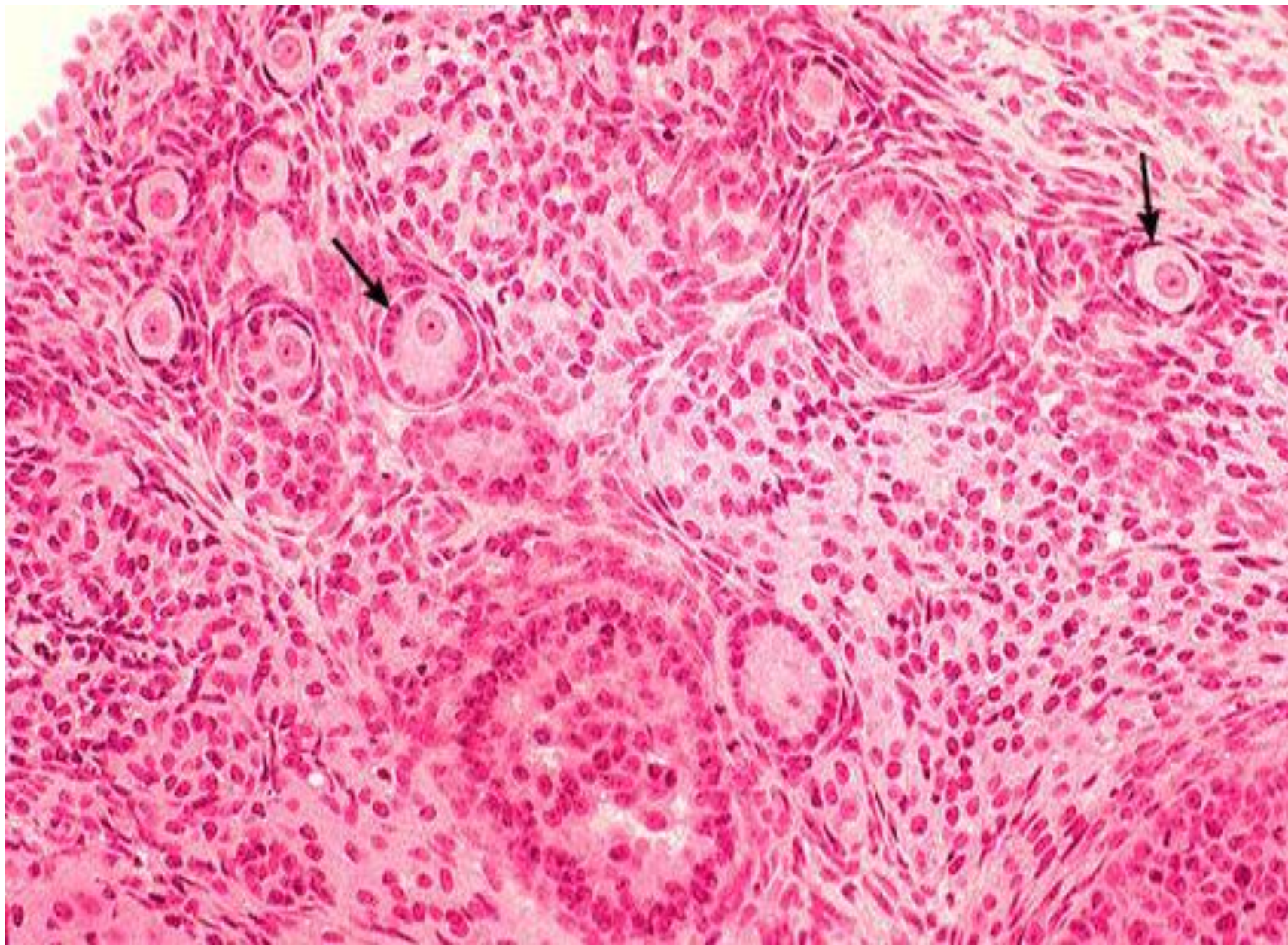
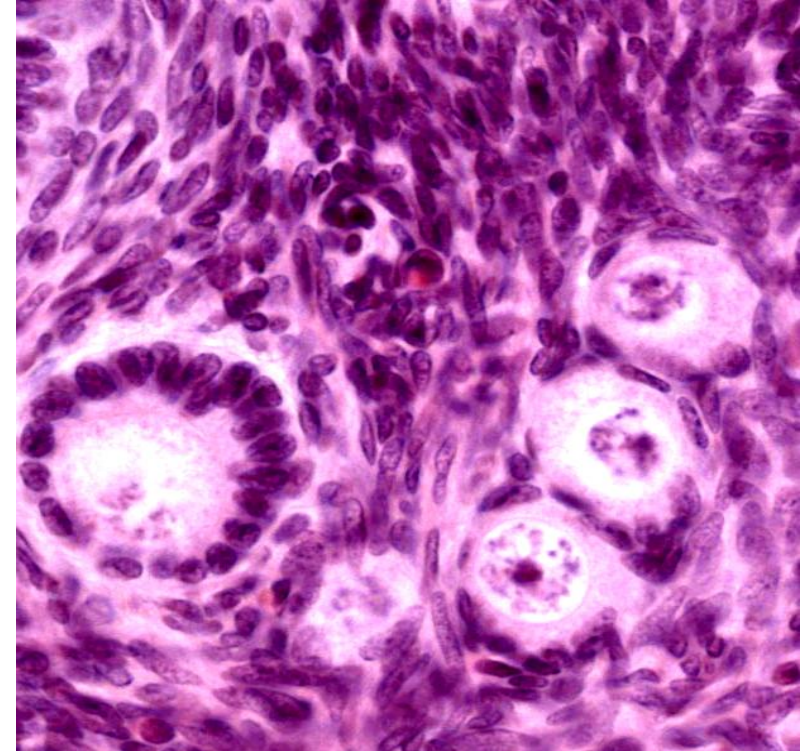
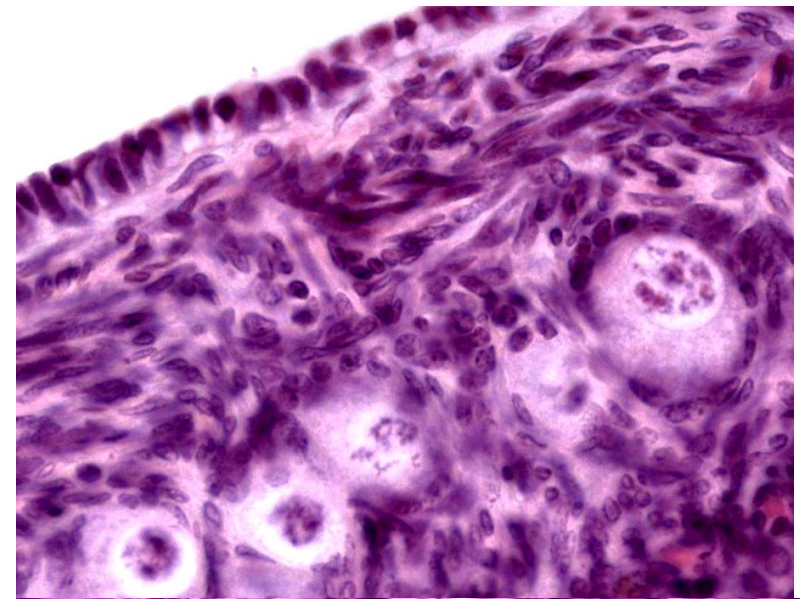
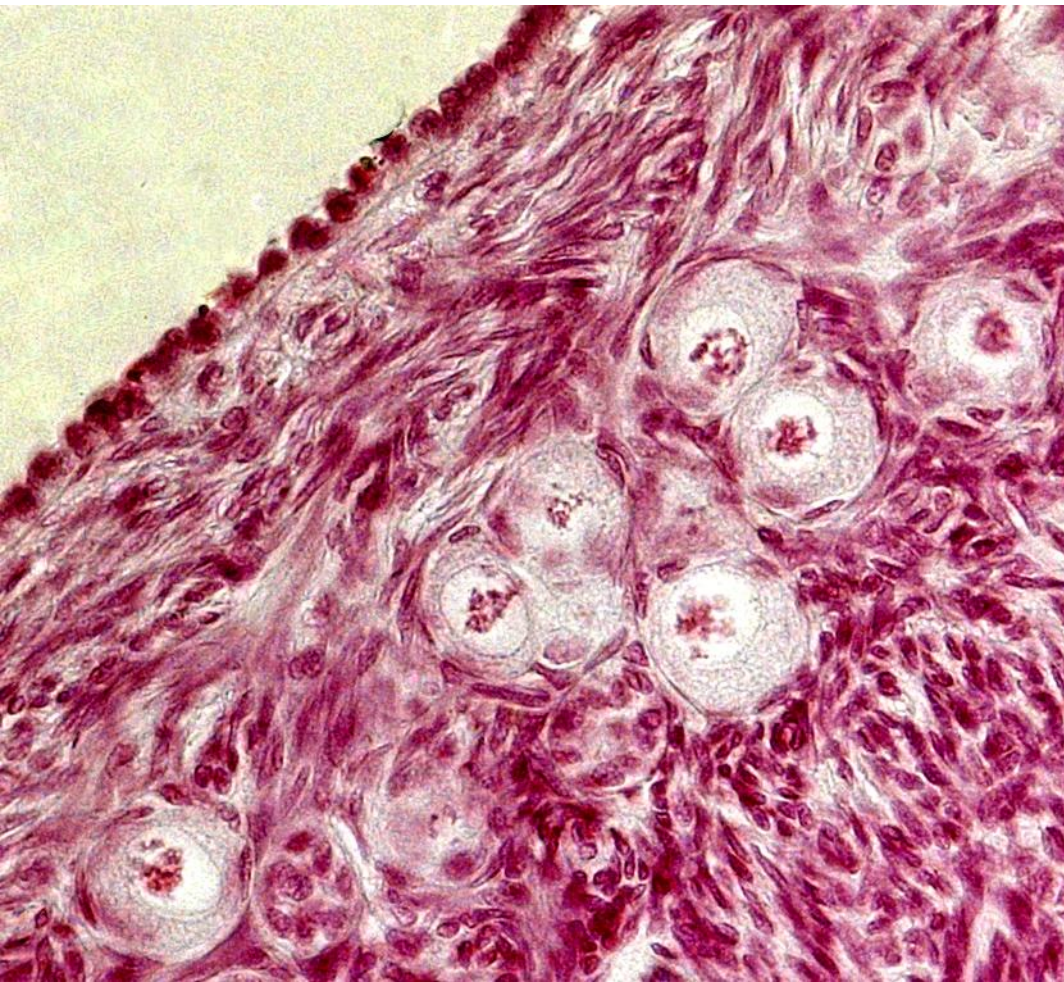


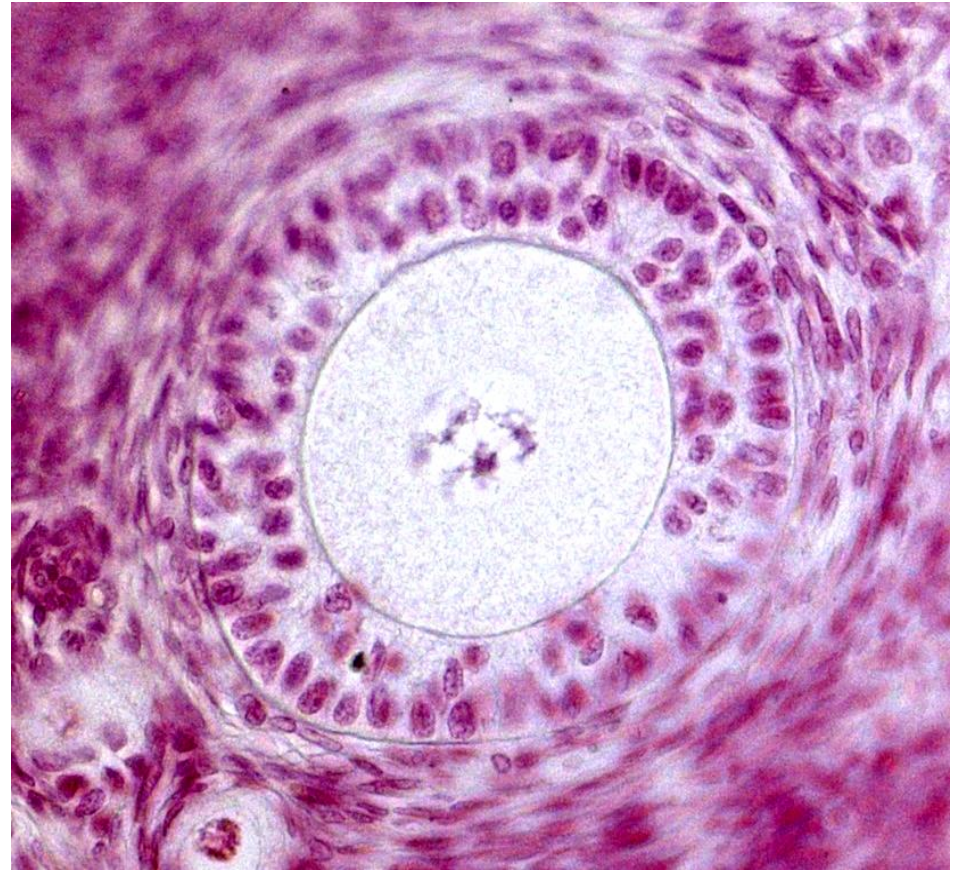
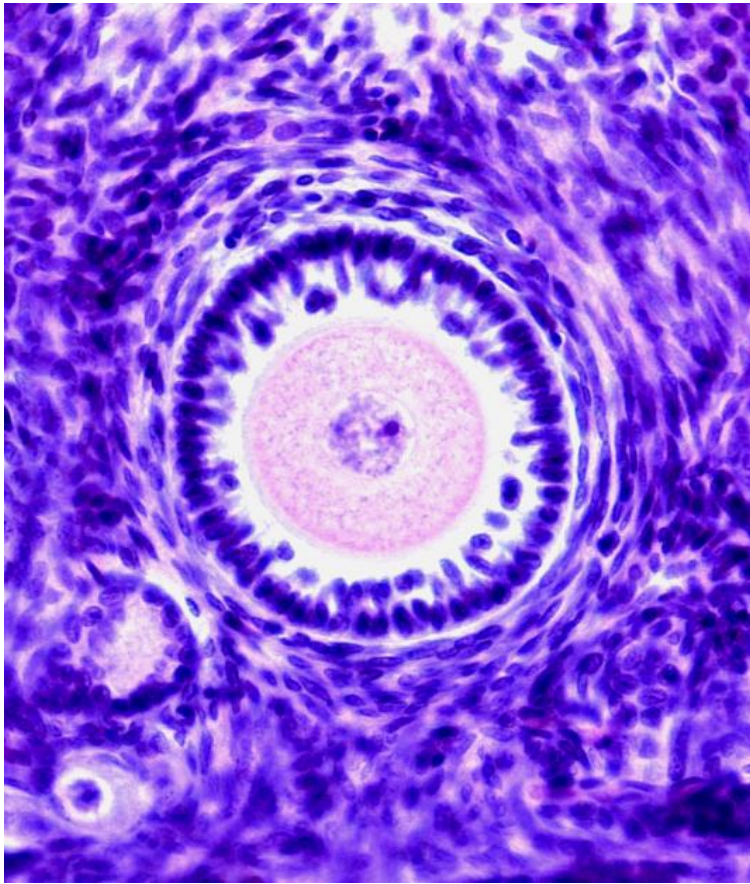
Схема строения яичника



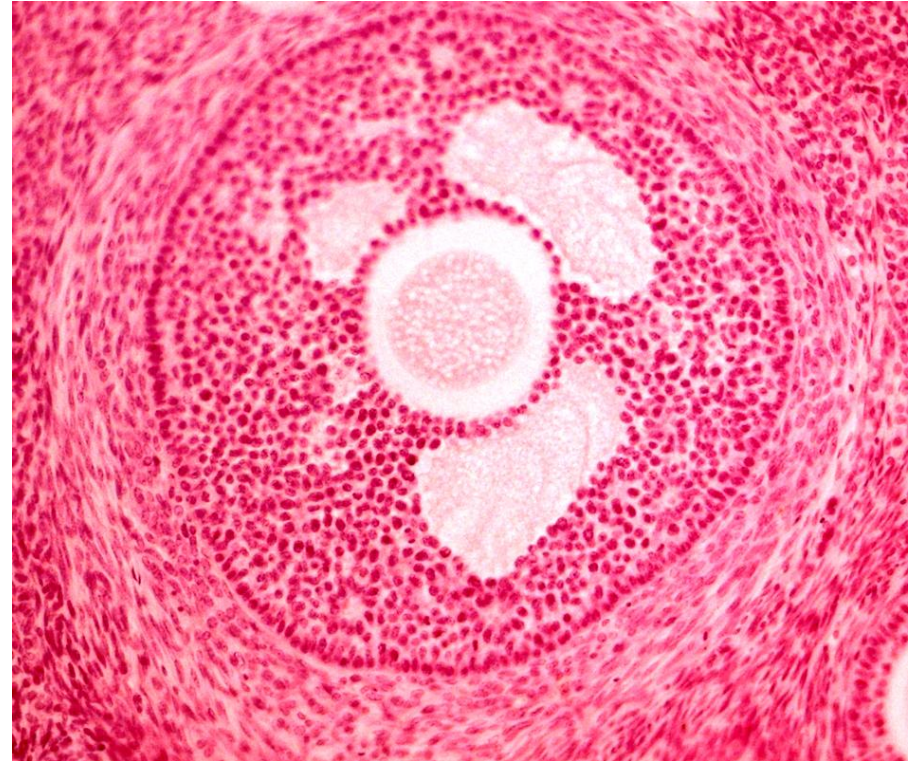
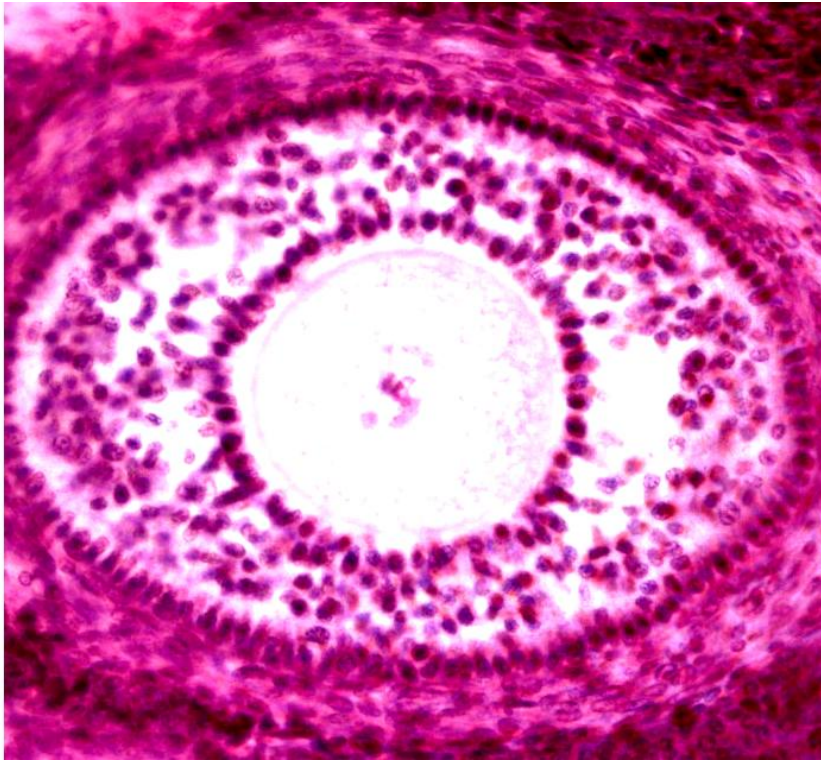
Фолликулы яичника



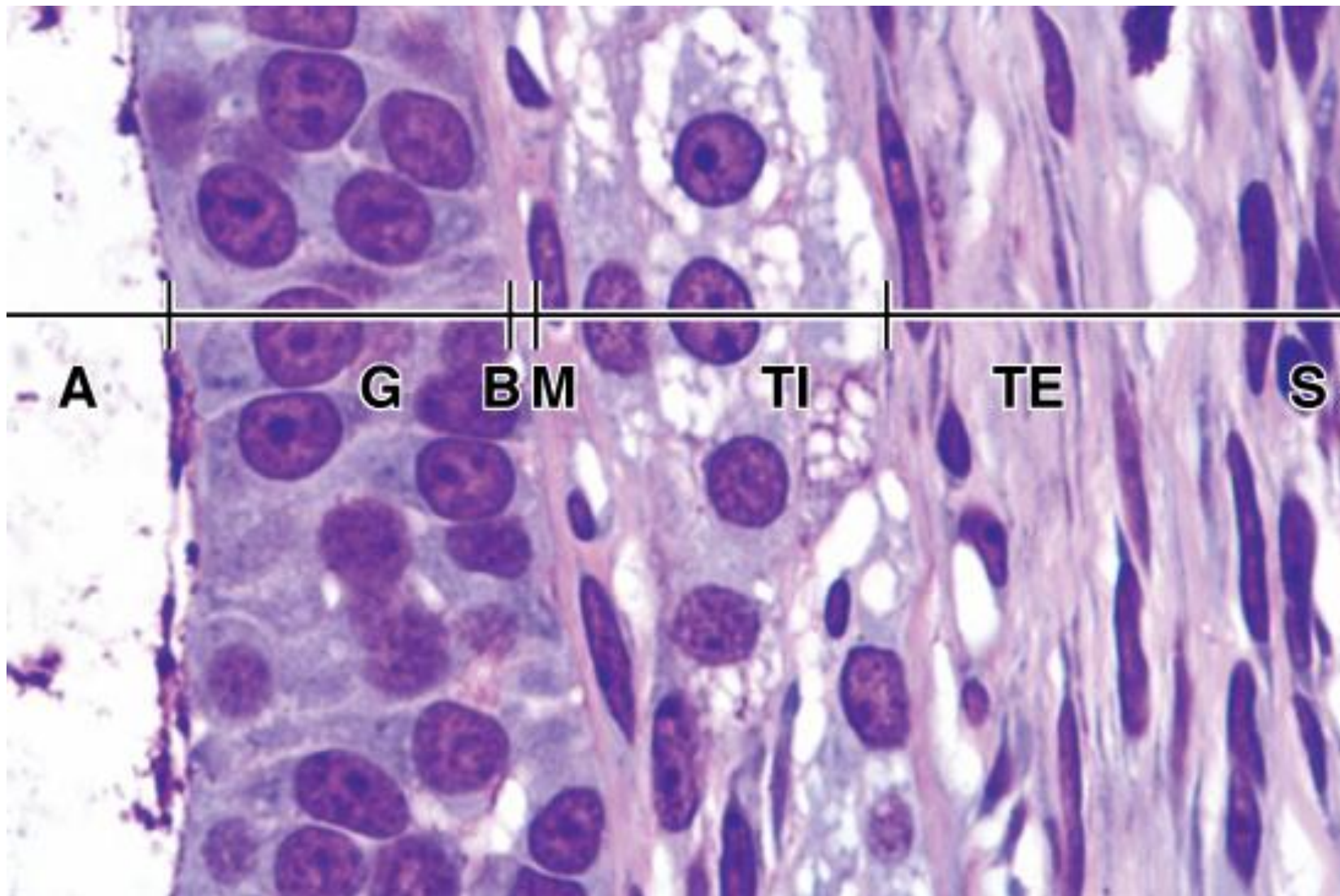
Примордиальные фолликулы
Рост фолликулов



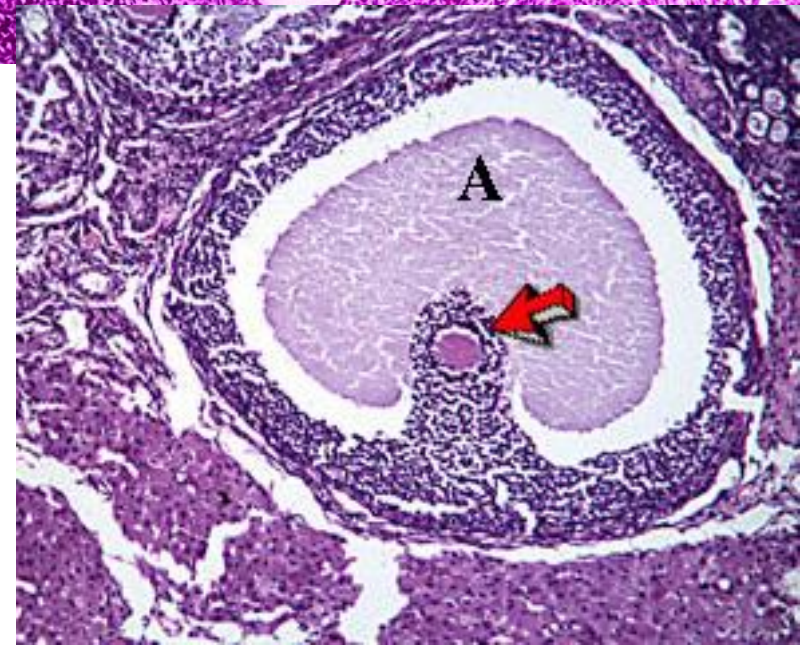
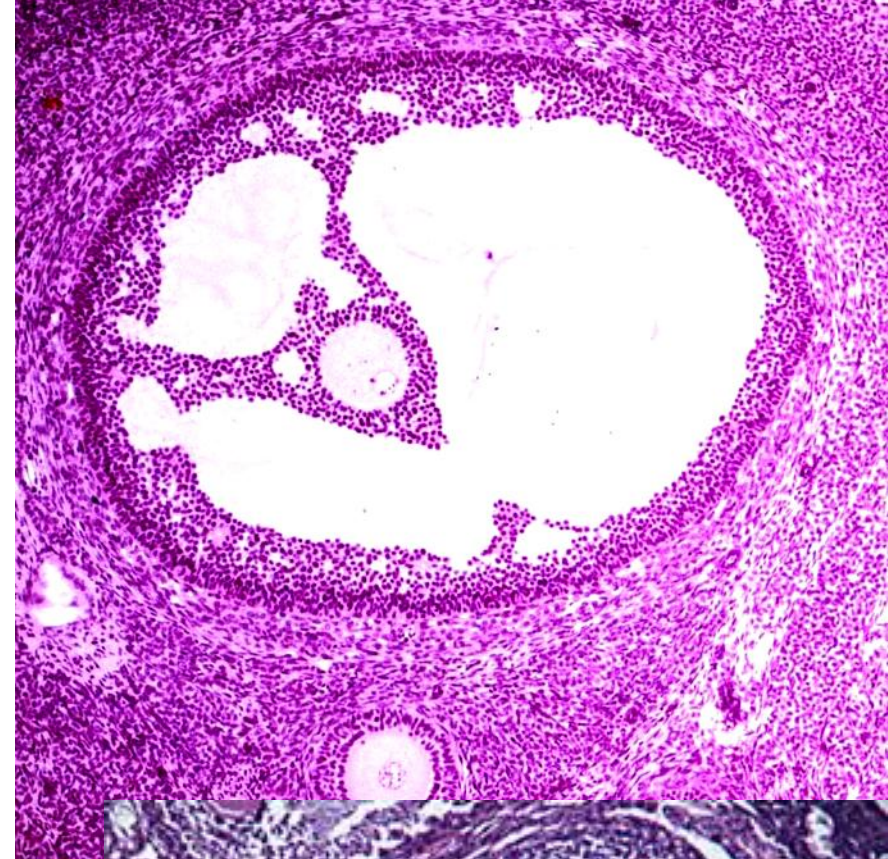
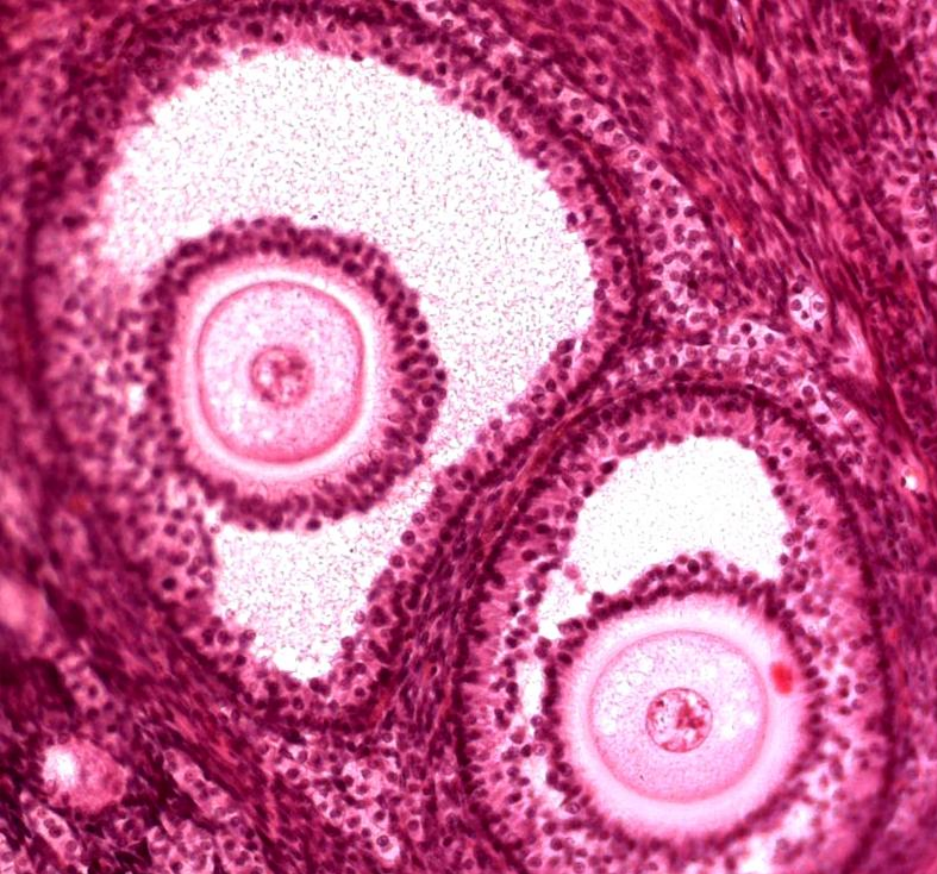
Рост фолликулов. Первичные фолликулы



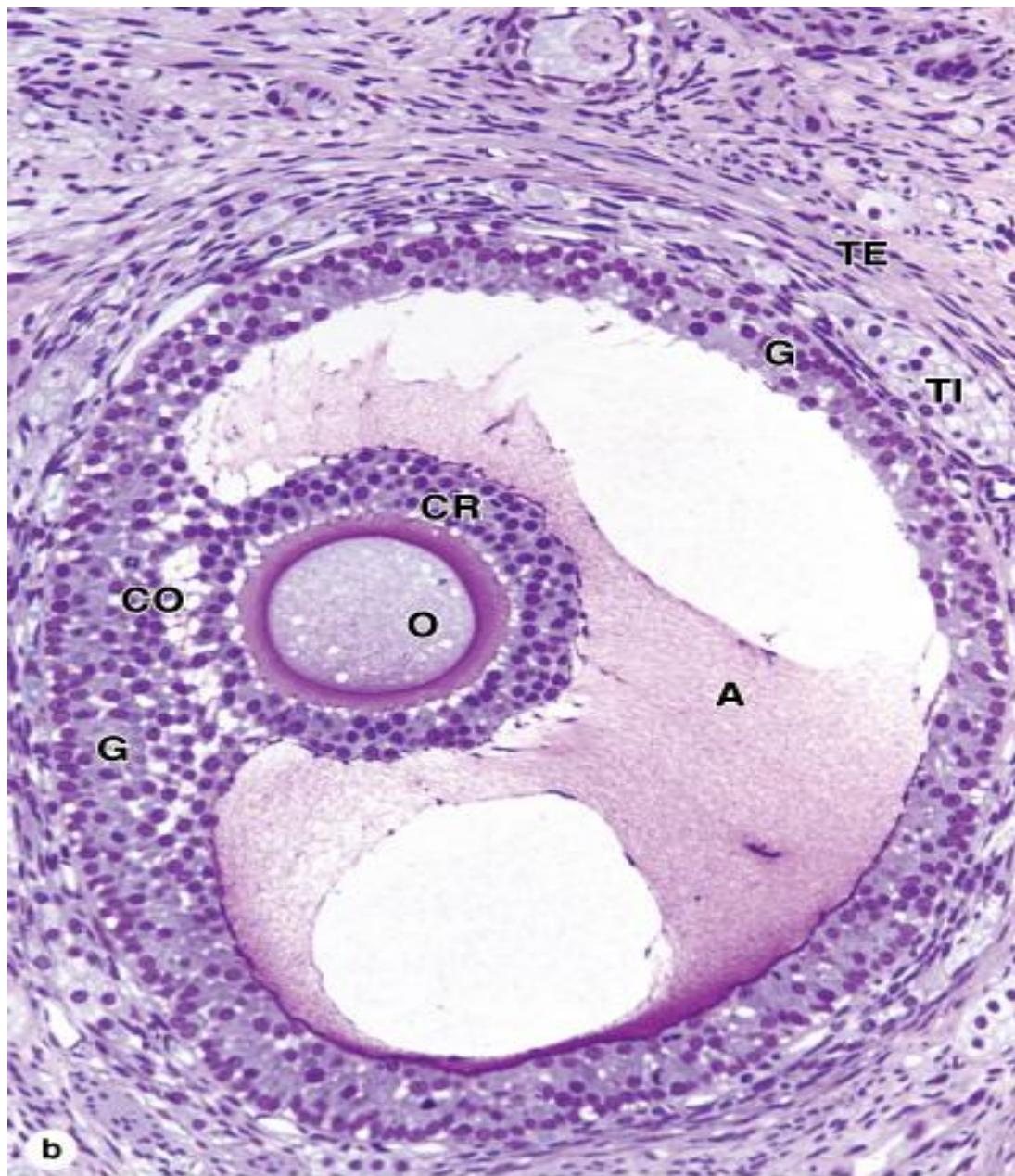
Рост фолликулов.
Вторичные фолликулы



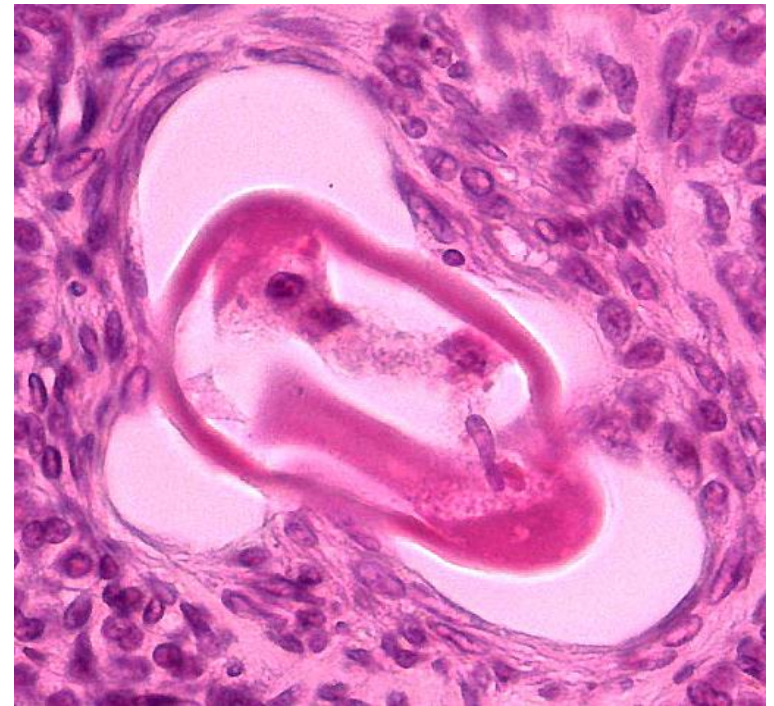
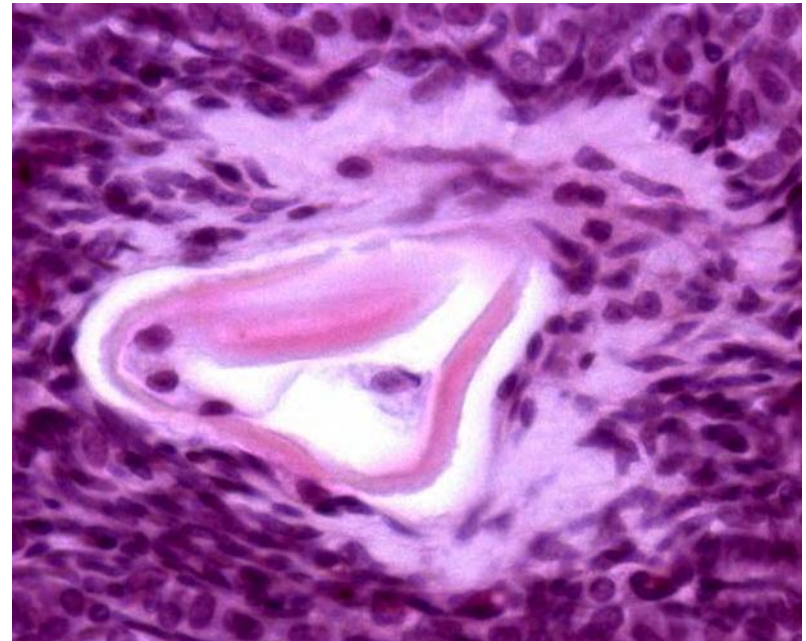
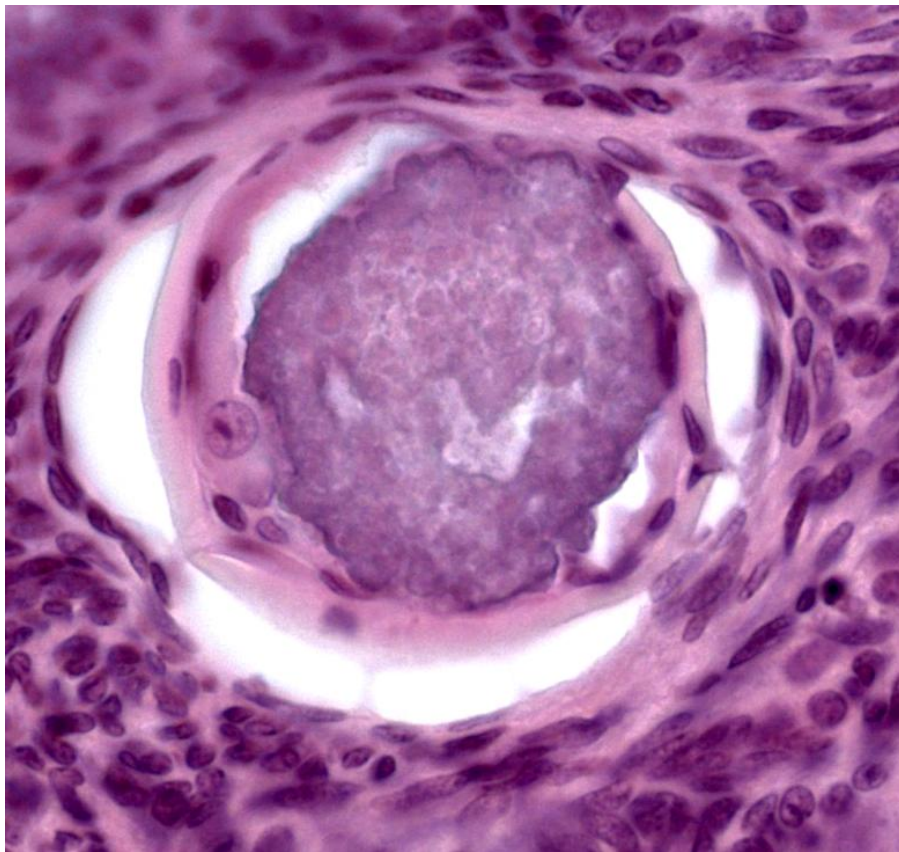
Стенка фолликула: зернистый слой, тека интерна (TI) и тека экстерна (TE)



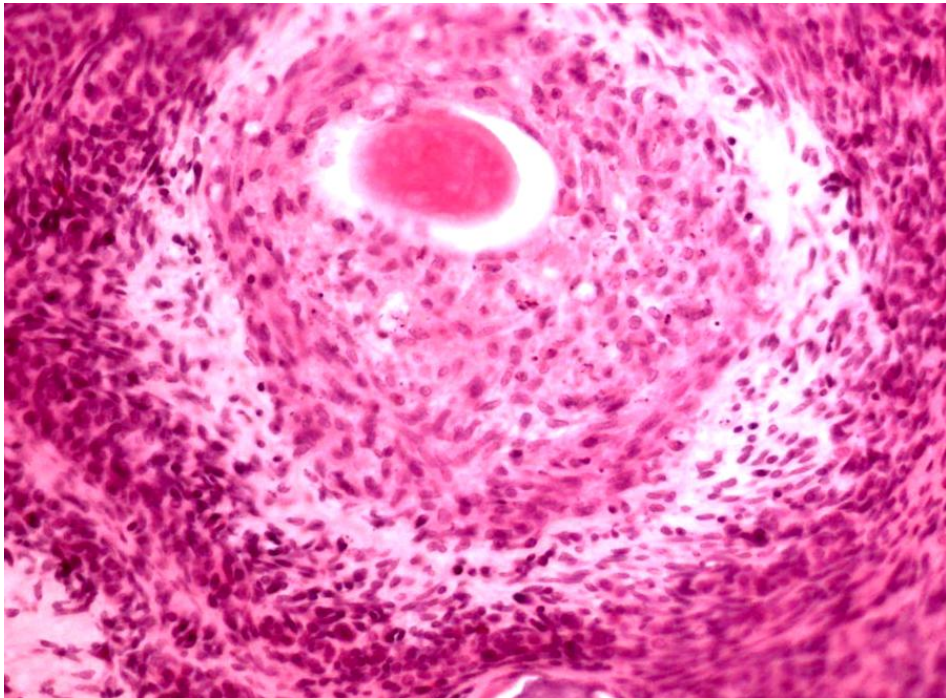
Формирование граафовых
пузырьков (третичных фолликулов)



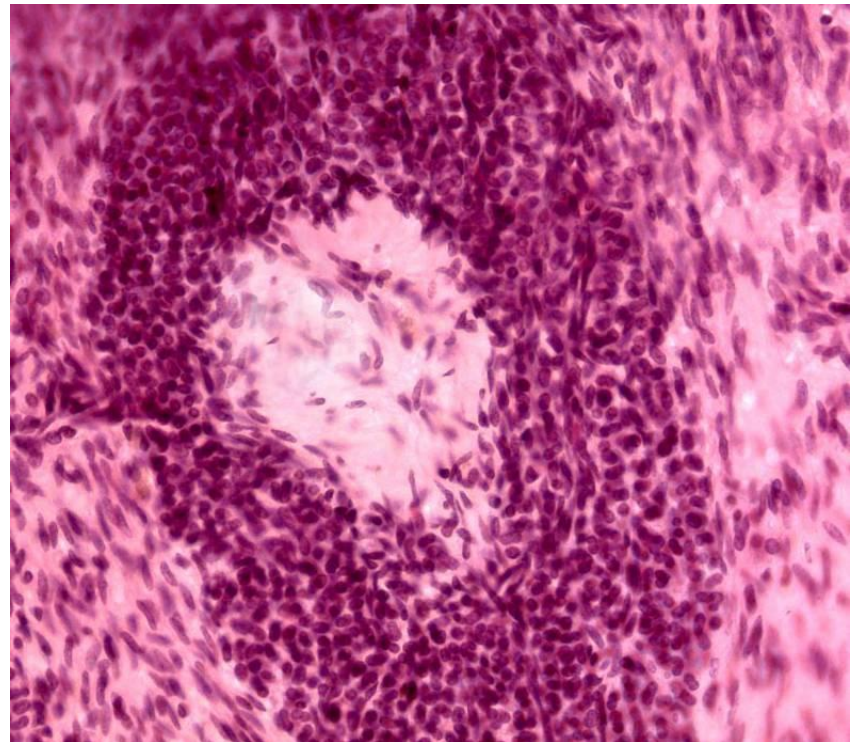
Сформированный третичный фолликул (граафов пузырек)

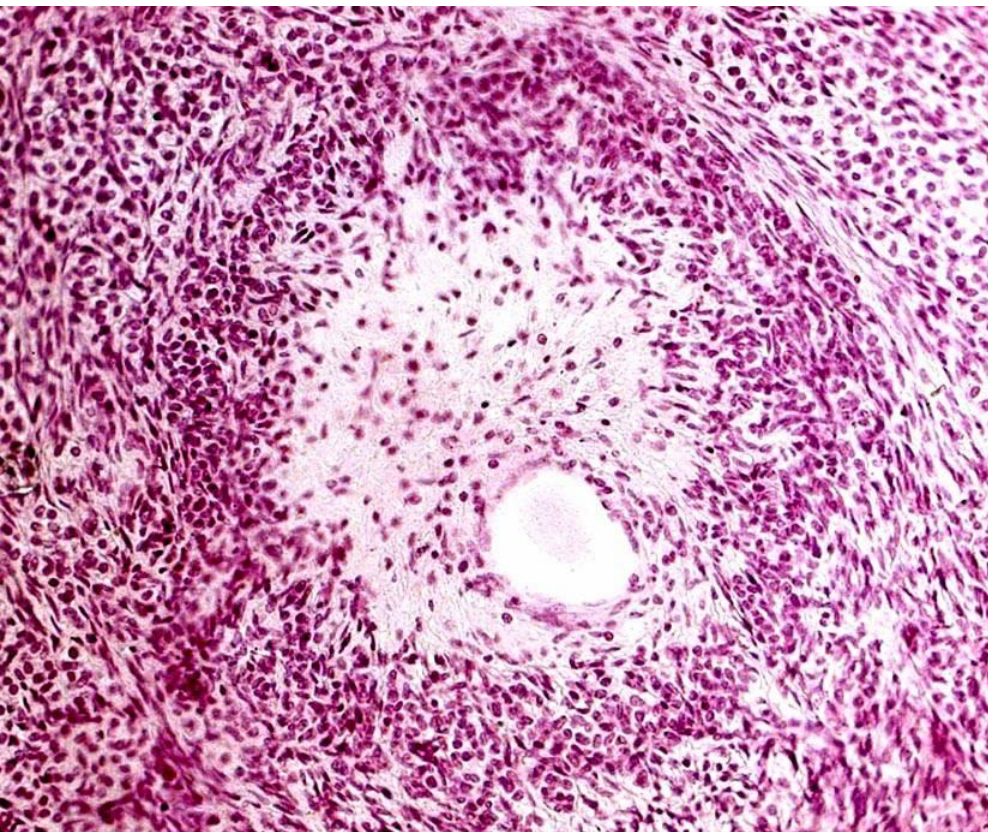


Атретические тела

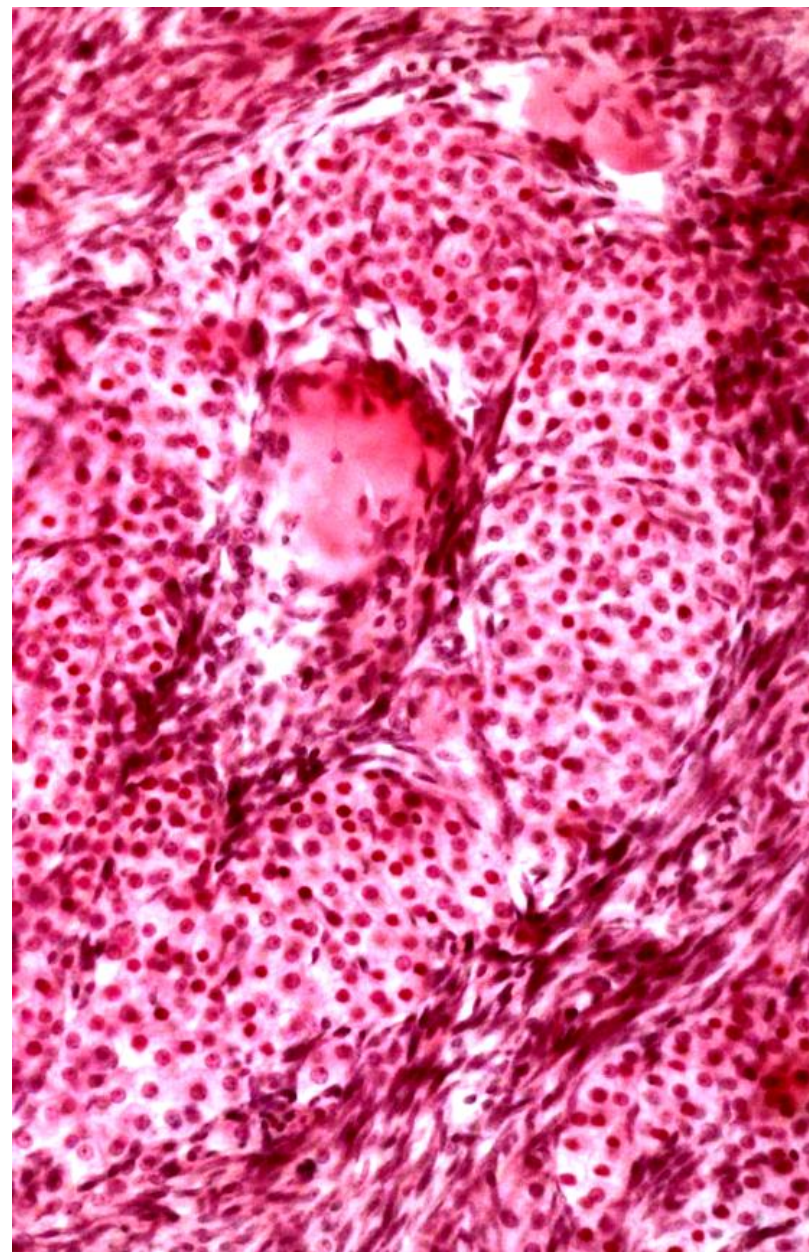


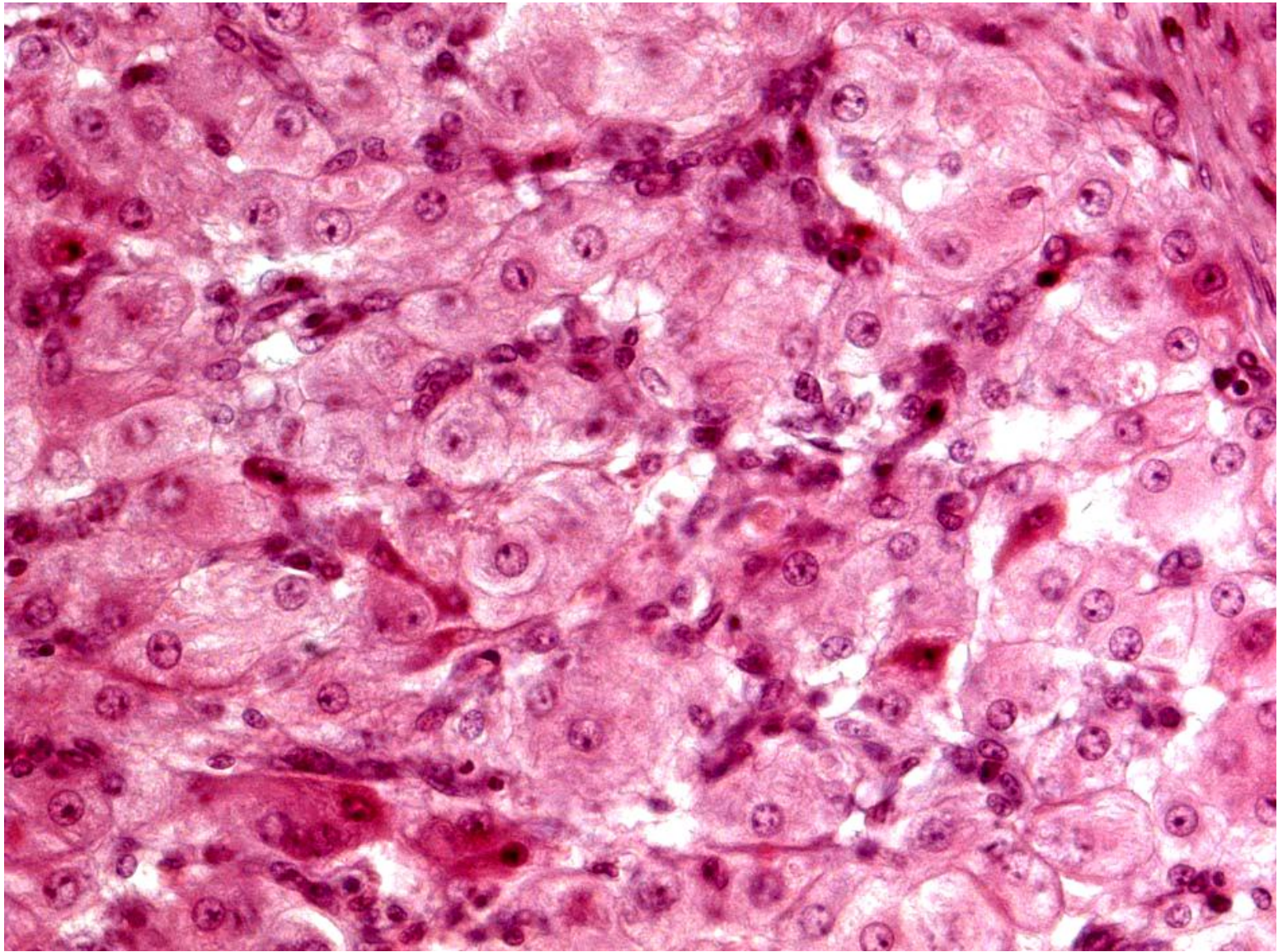
Формирование желтого тела



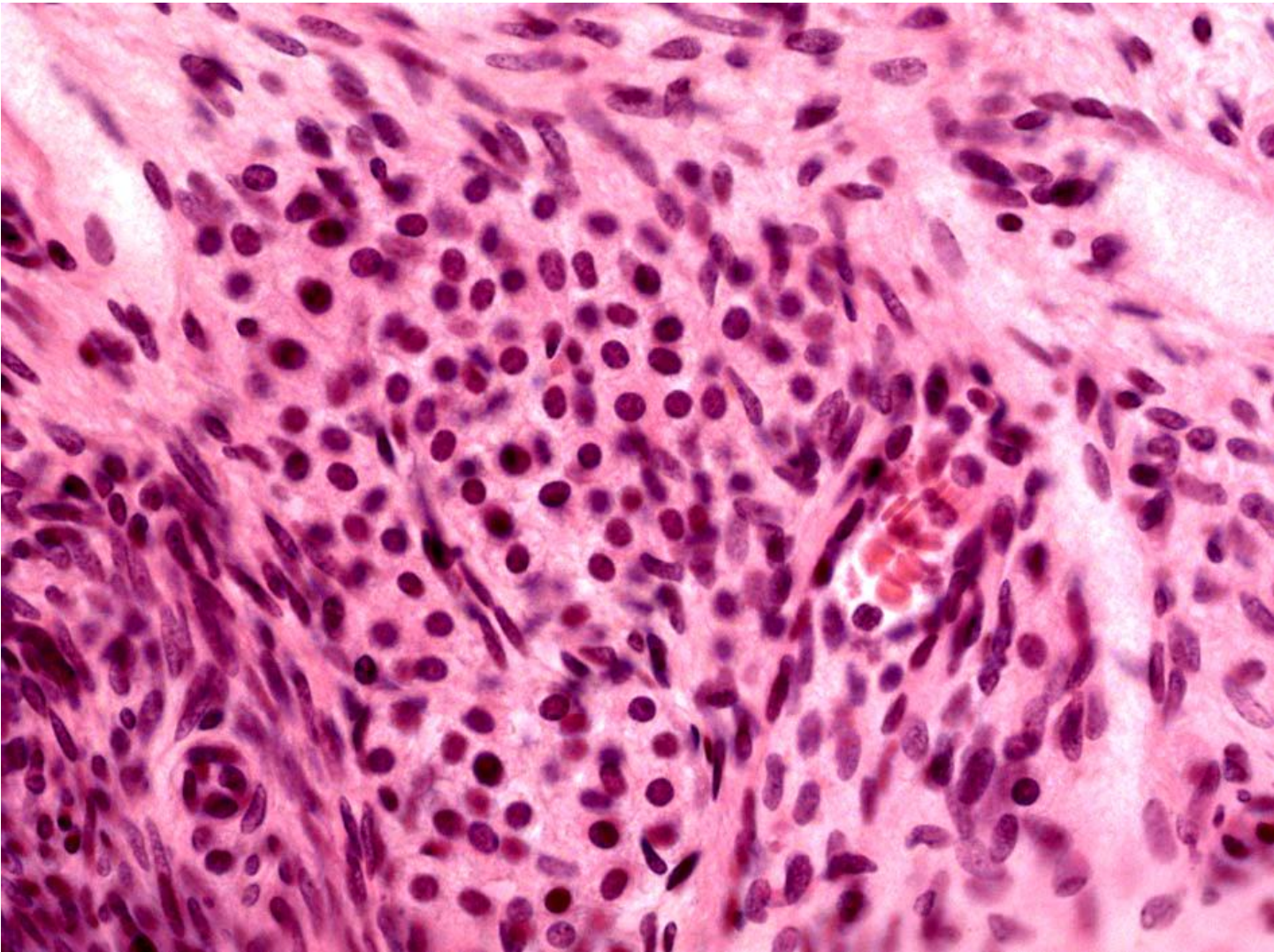


Желтое тело

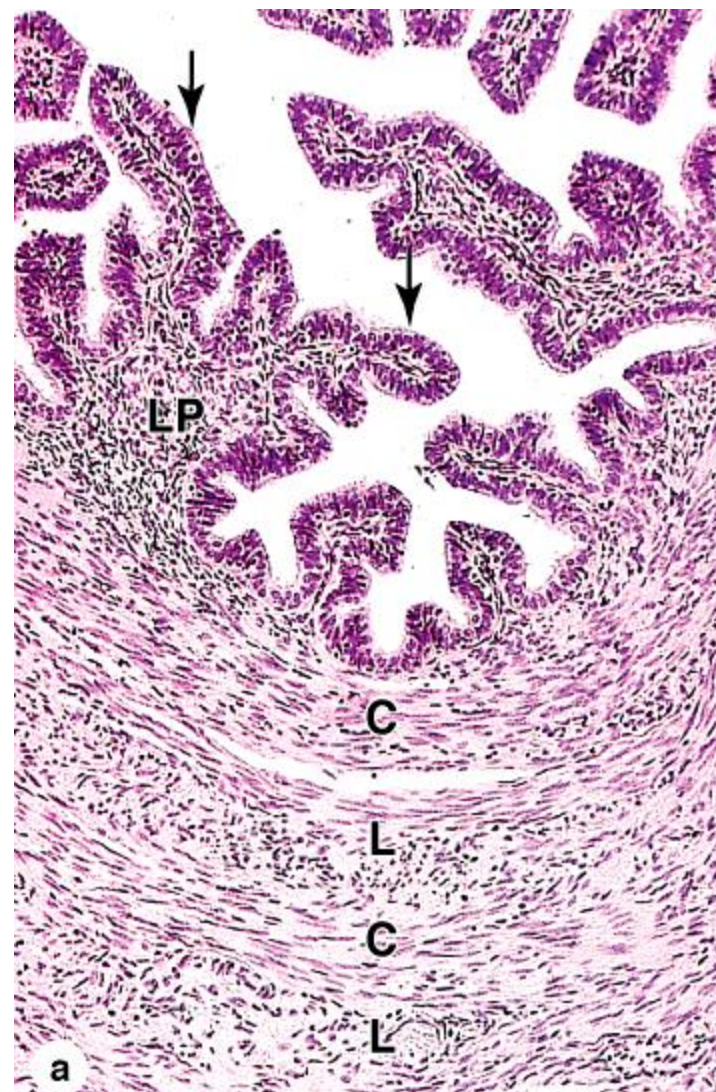
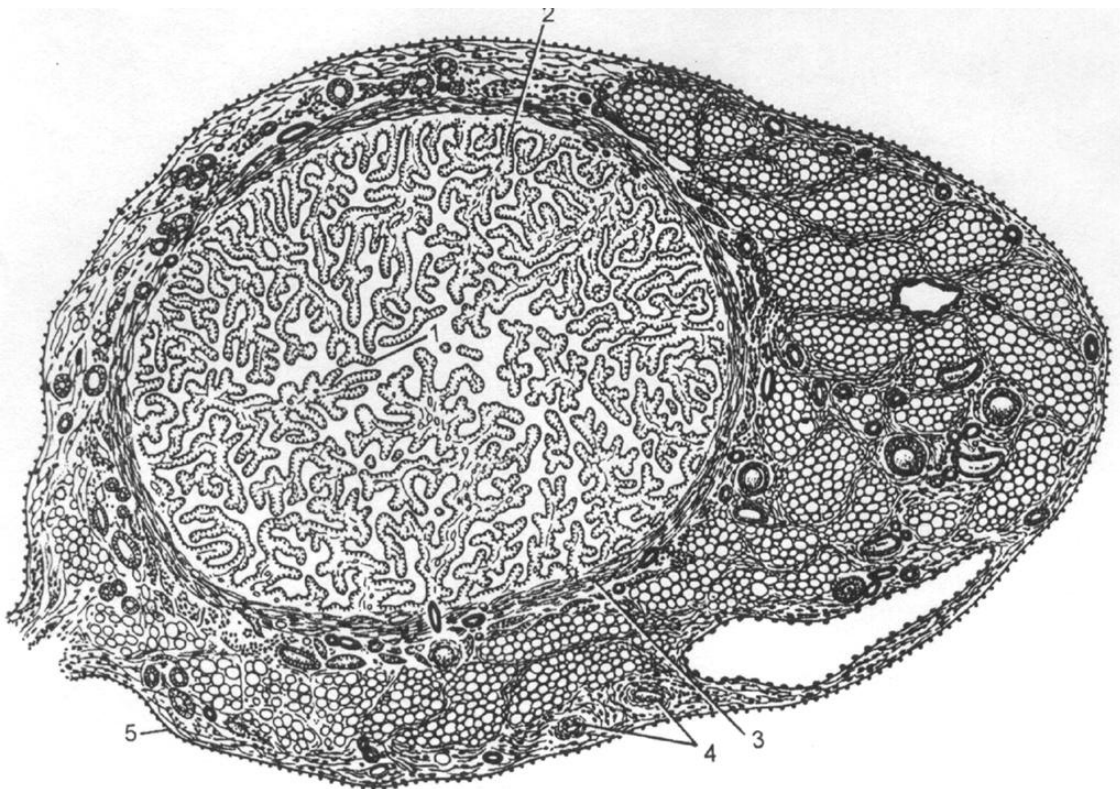




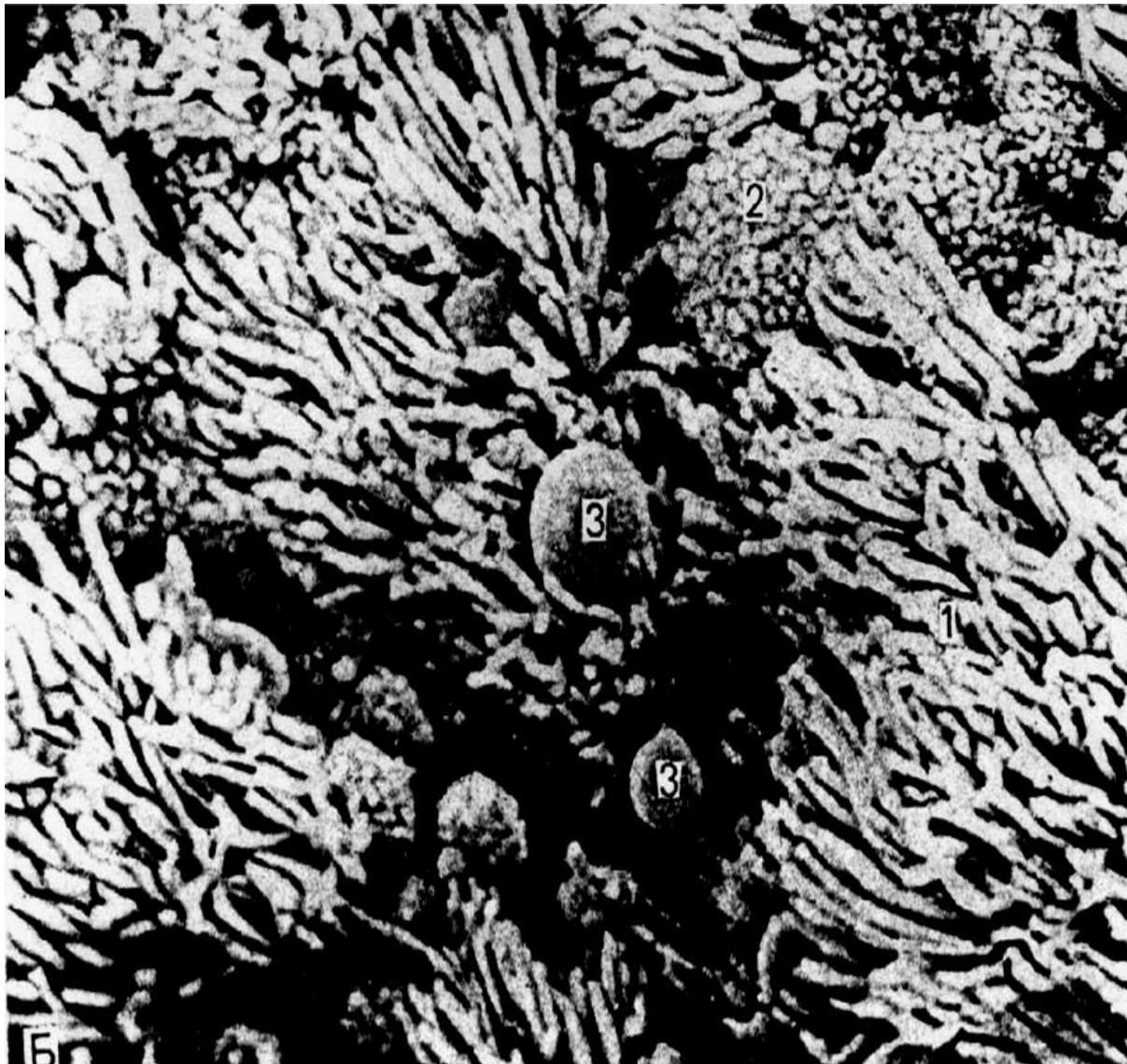
Фаза расцвета желтого тела



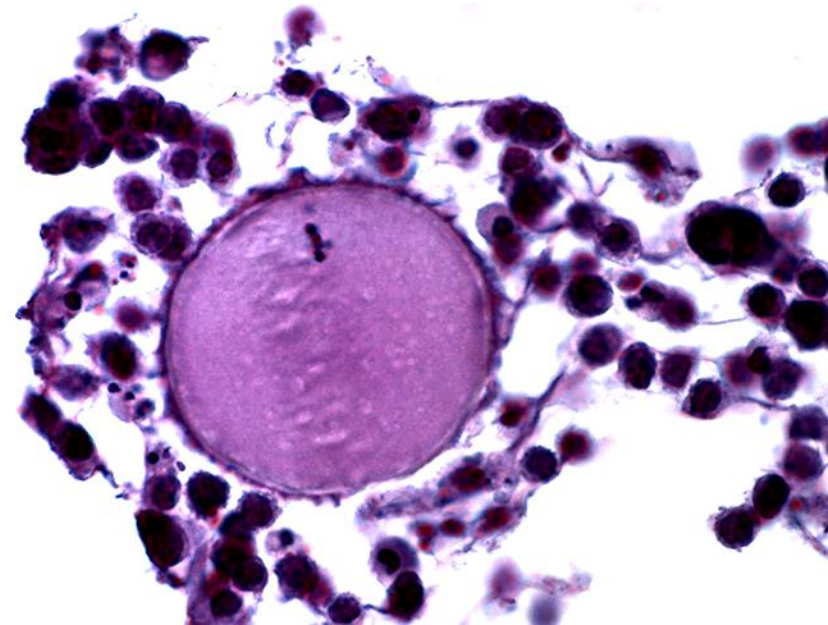
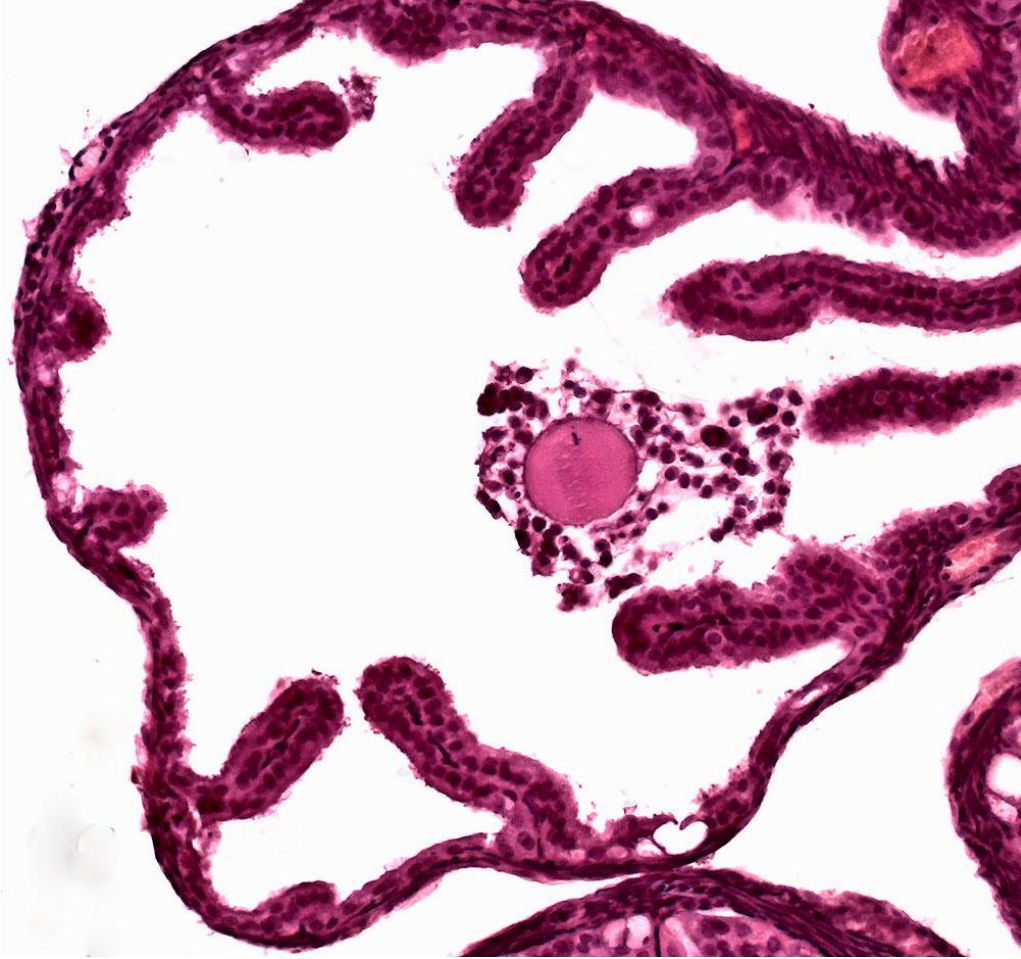
Гилусные клетки мозговой зоны яичника



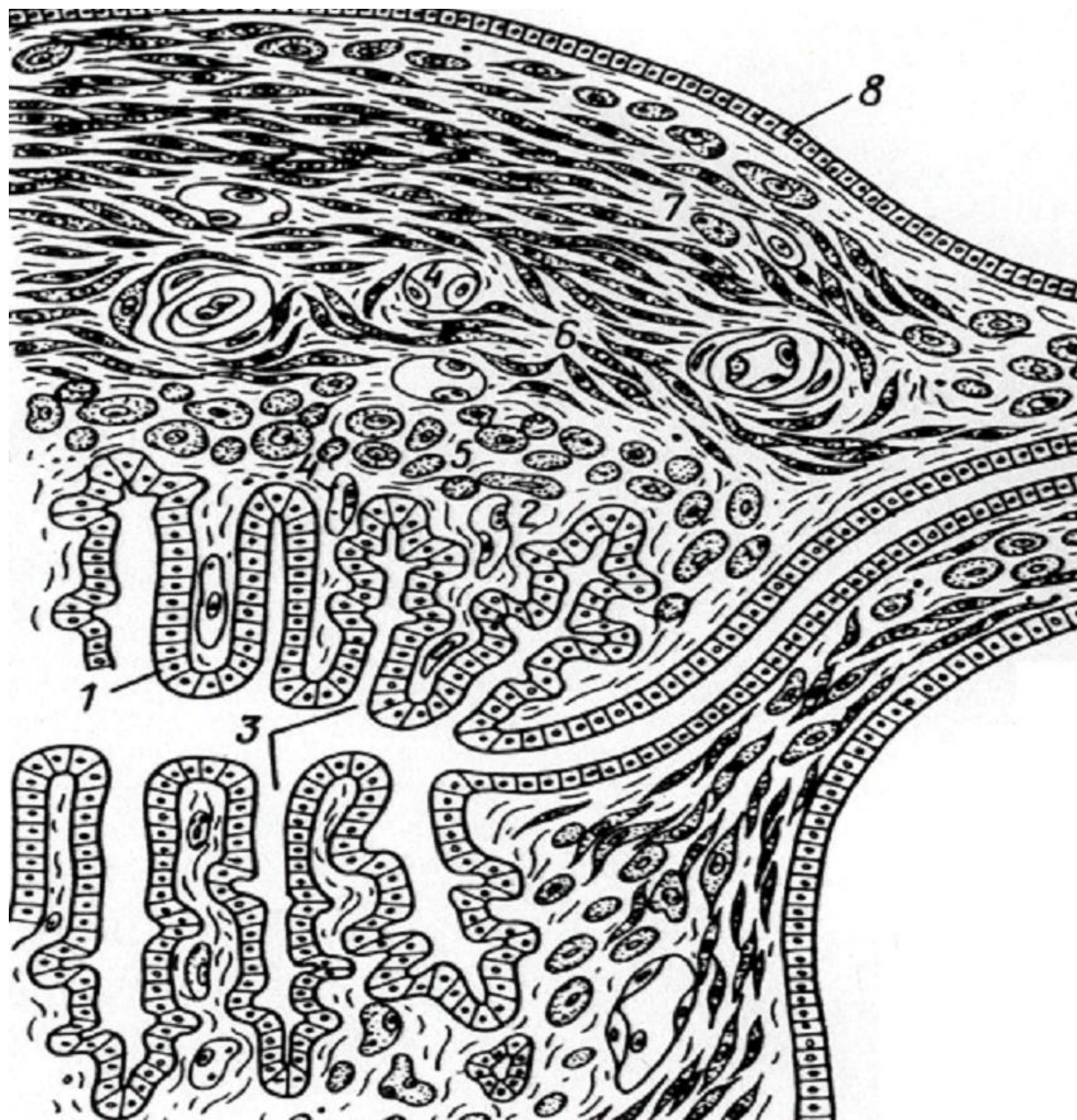
Маточная труба на поперечном разрезе



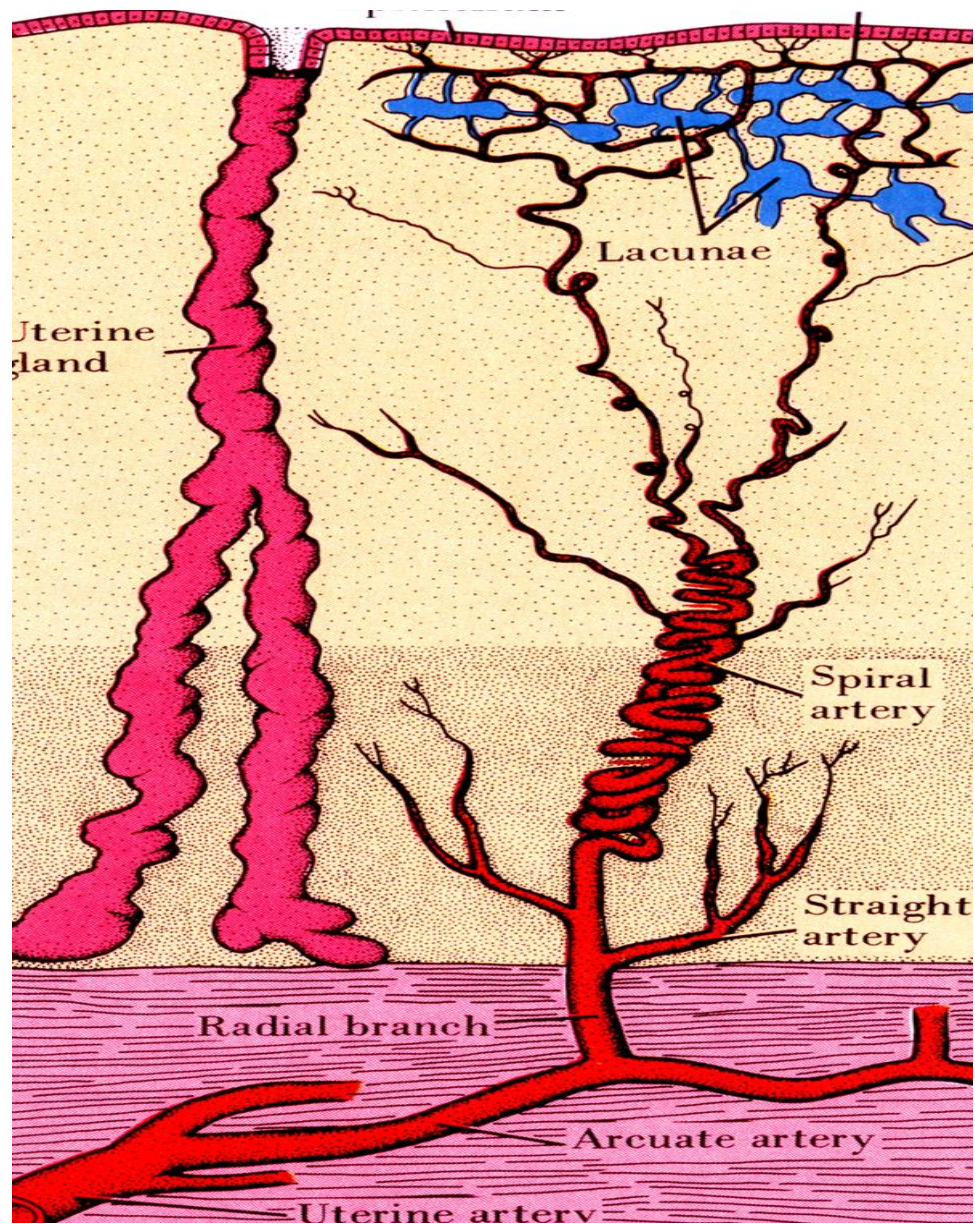
Эпителий маточной трубы



Яйцеклетка мыши в маточной
трубе. препарат К. Корчагиной



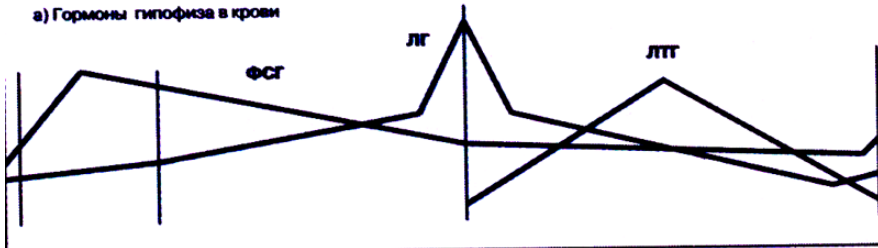
Матка



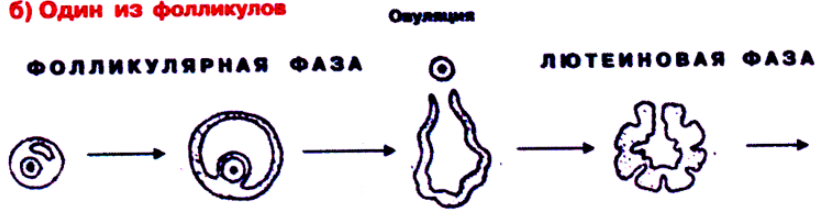
Сосуды слизистой оболочки матки

1 - 4	5 - 14	15 - 28 (дни)
МЕНСТРУАЦИЯ	ПОСТМЕНСТРУАЛЬНЫЙ ПЕРИОД	ПРЕДМЕНСТРУАЛЬНЫЙ ПЕРИОД

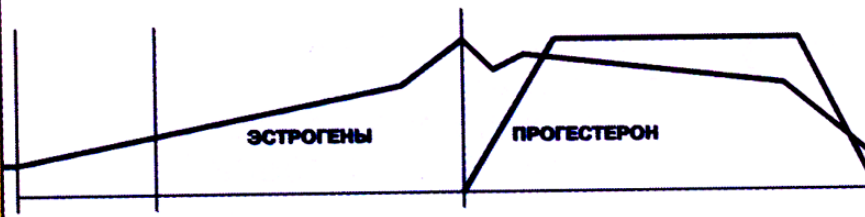
а) Гормоны гипофиза в крови



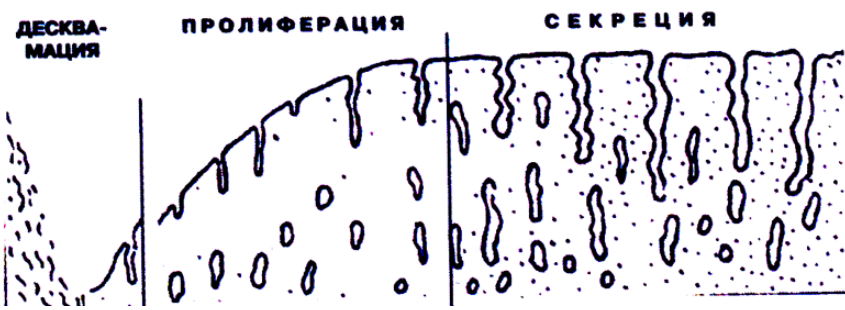
б) Один из фолликулов



в) Половые гормоны в крови

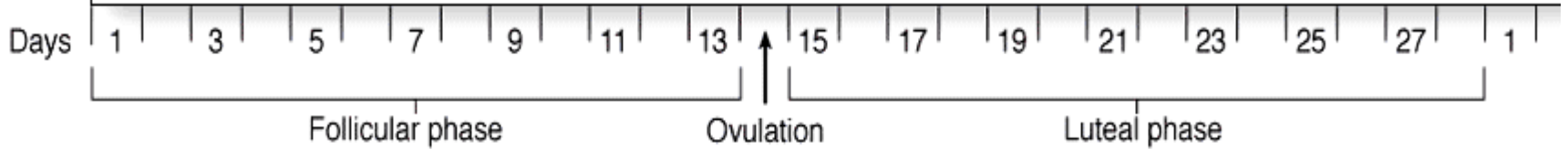
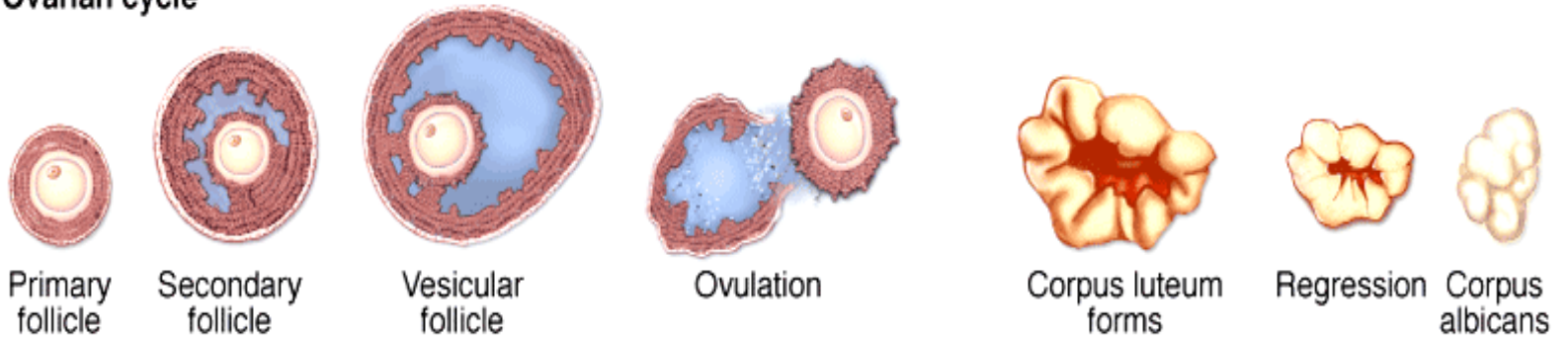


г)

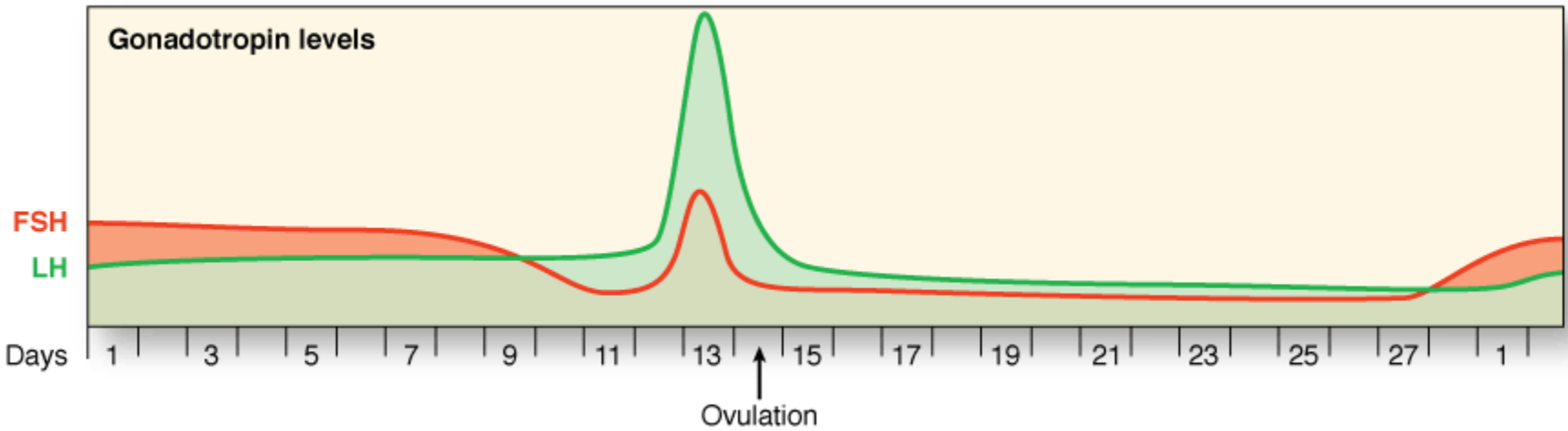


Маточно-яичниковый
ЦИКЛ

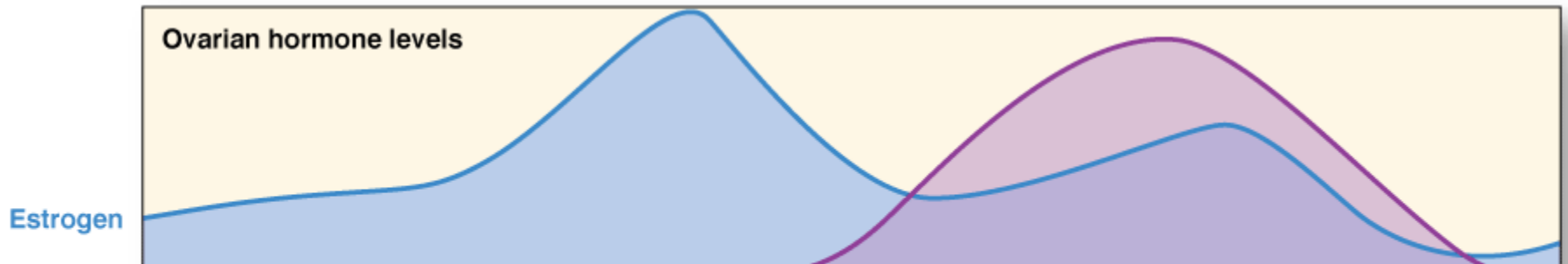
Ovarian cycle

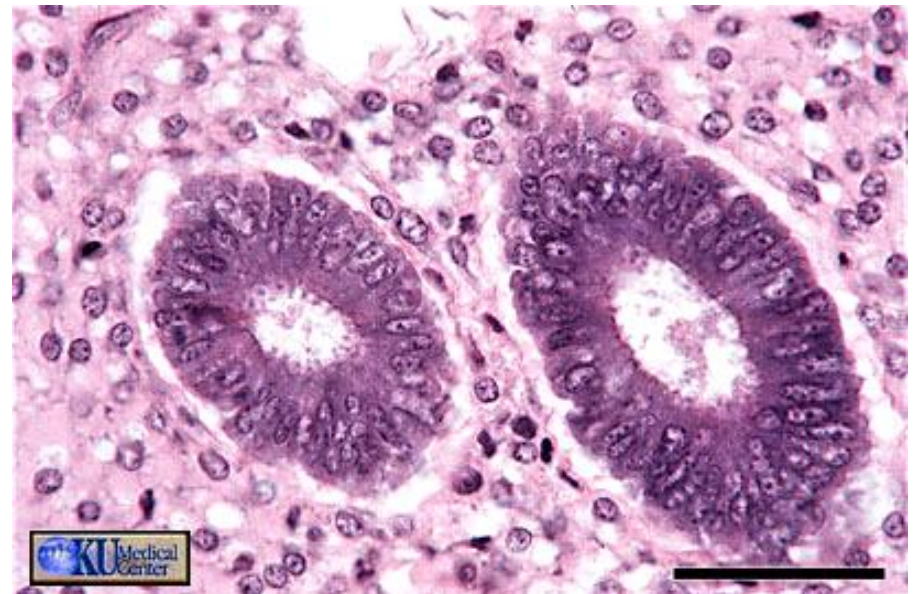
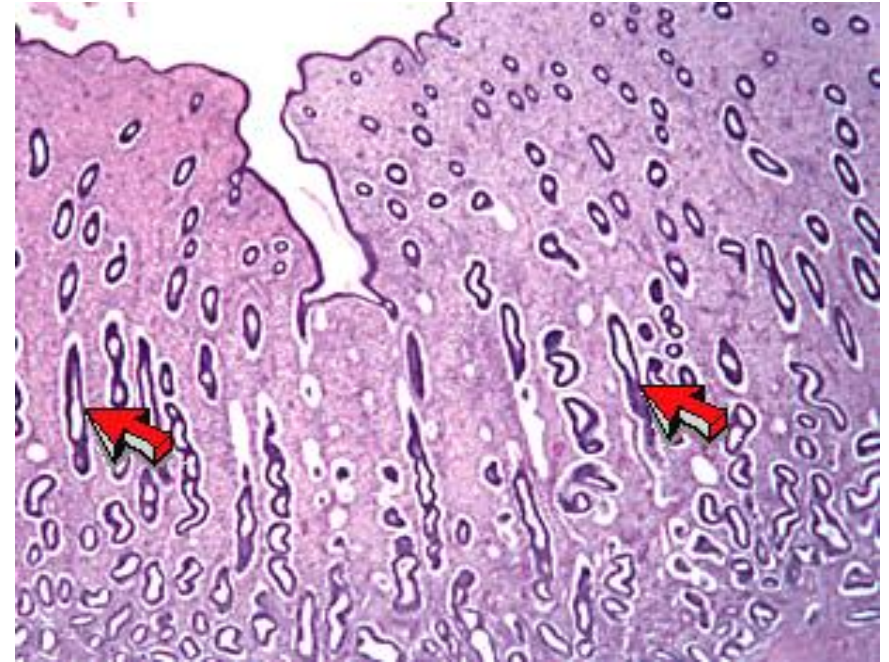
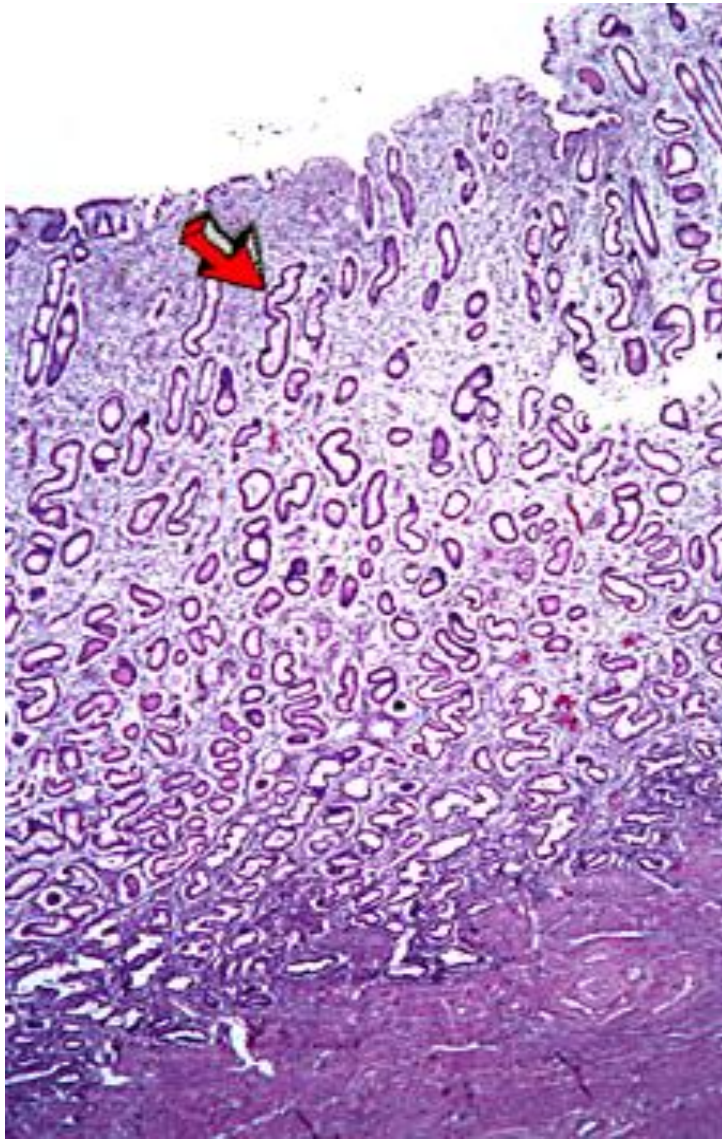


Gonadotropin levels



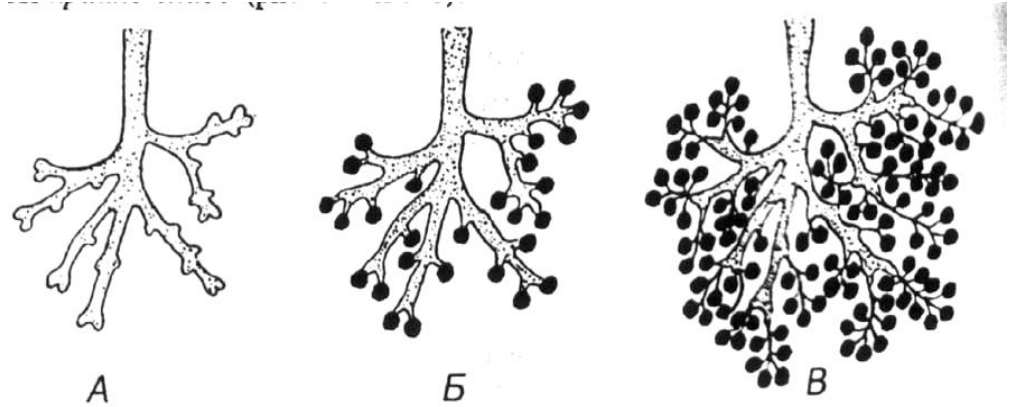
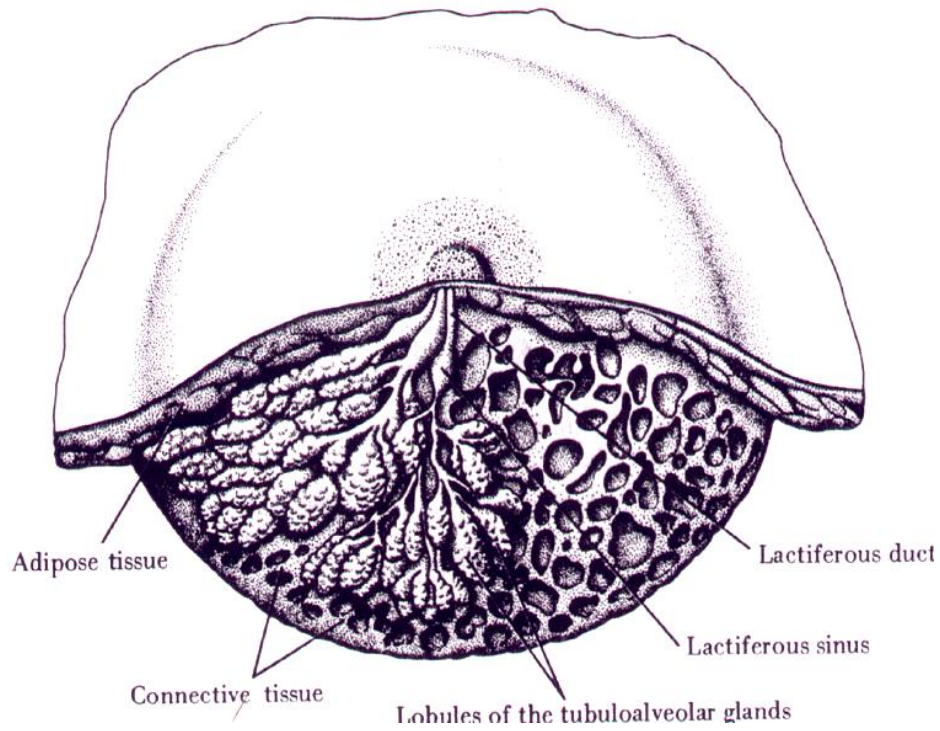
Ovarian hormone levels





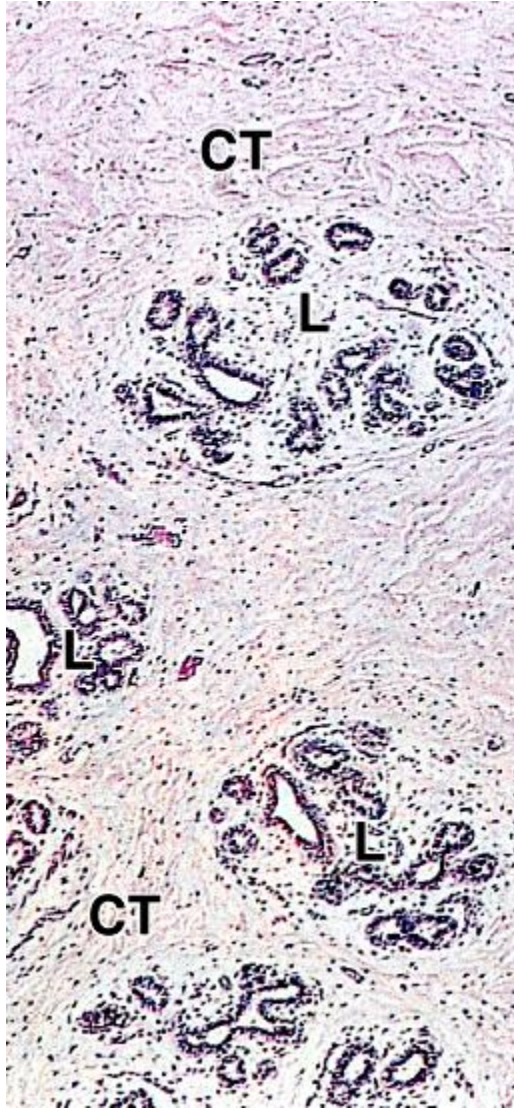
Слизистая оболочка матки
в различные фазы цикла

Female Reproductive System

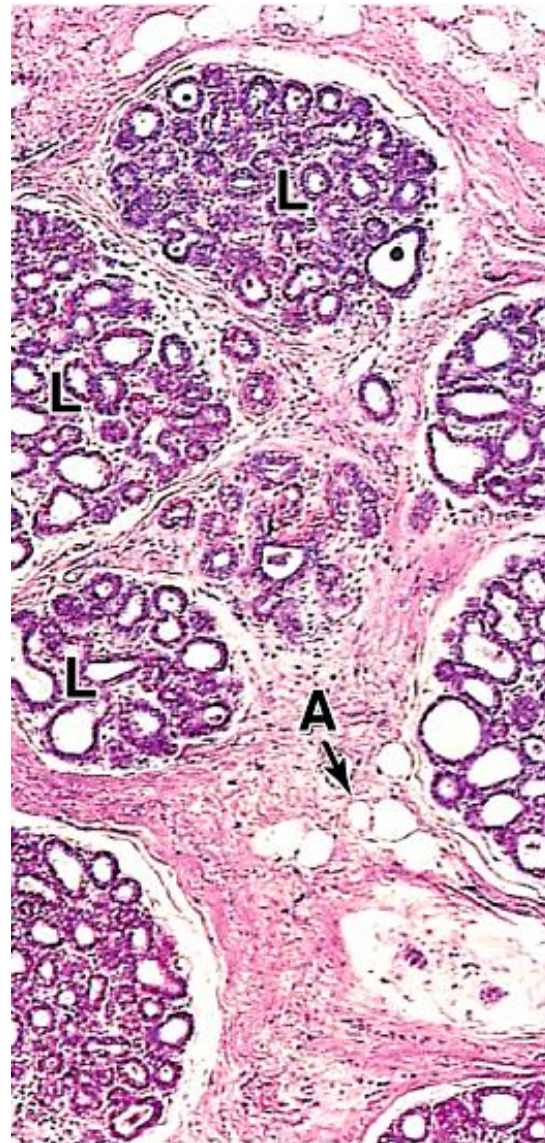


Молочная железа в различных функциональных состояниях

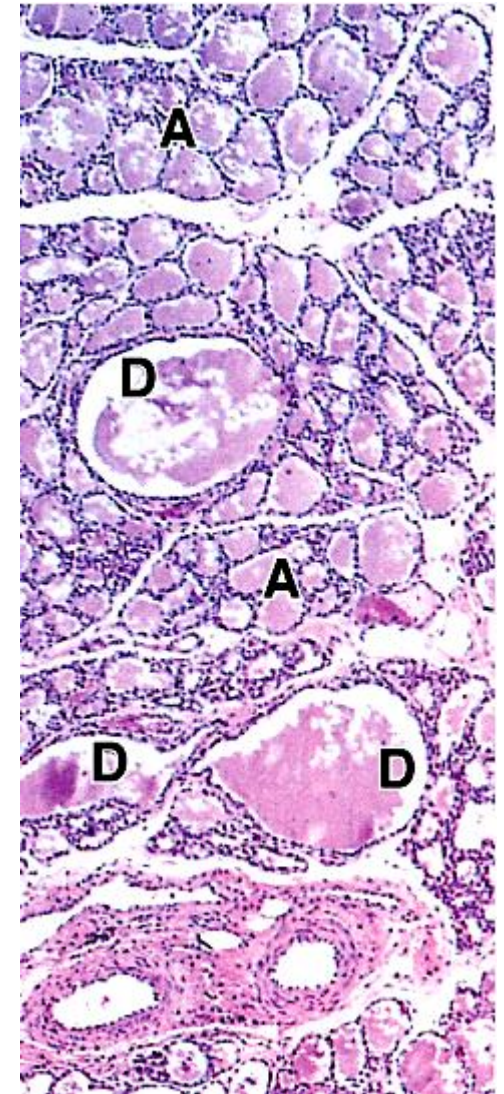
Молочная железа



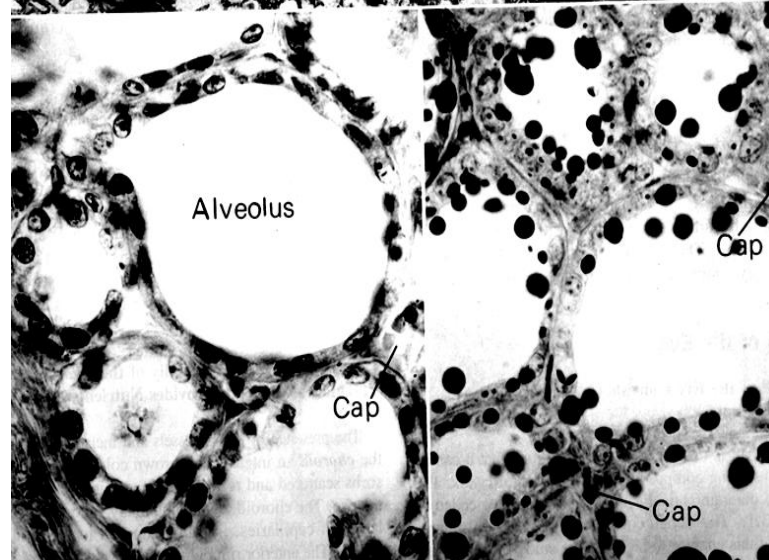
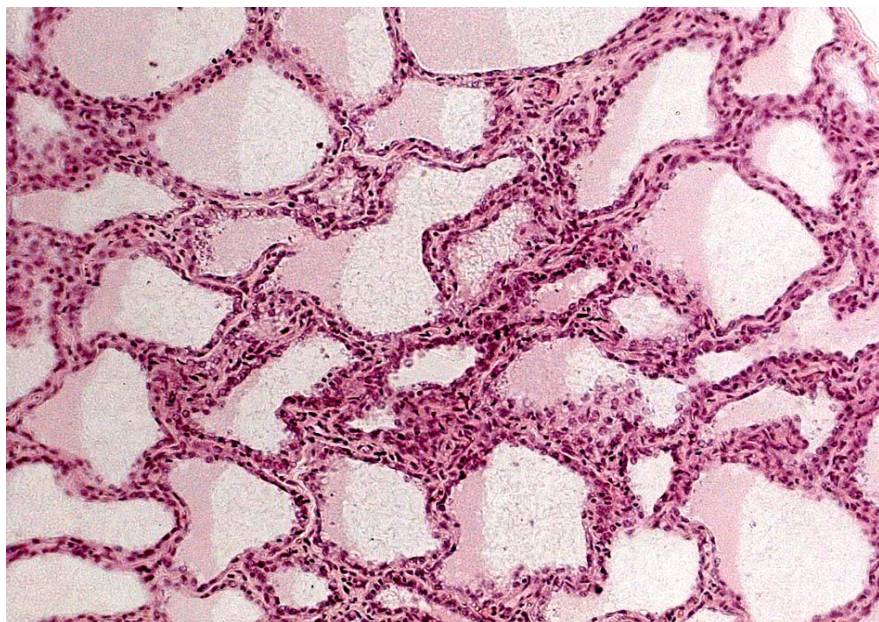
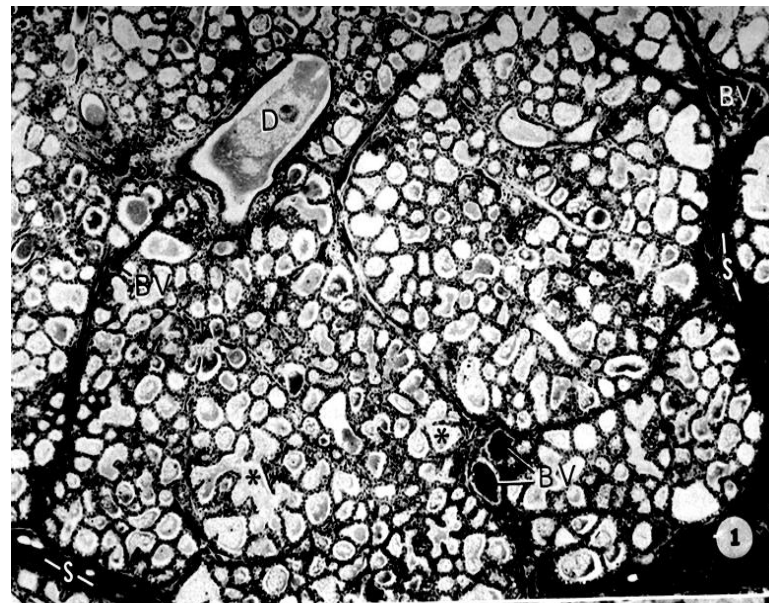
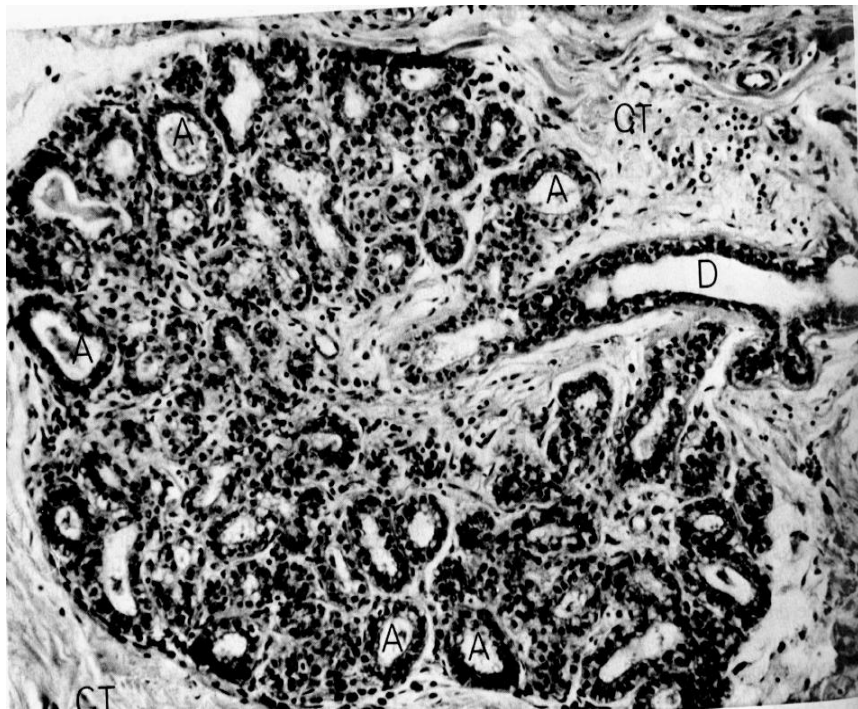
В детстве



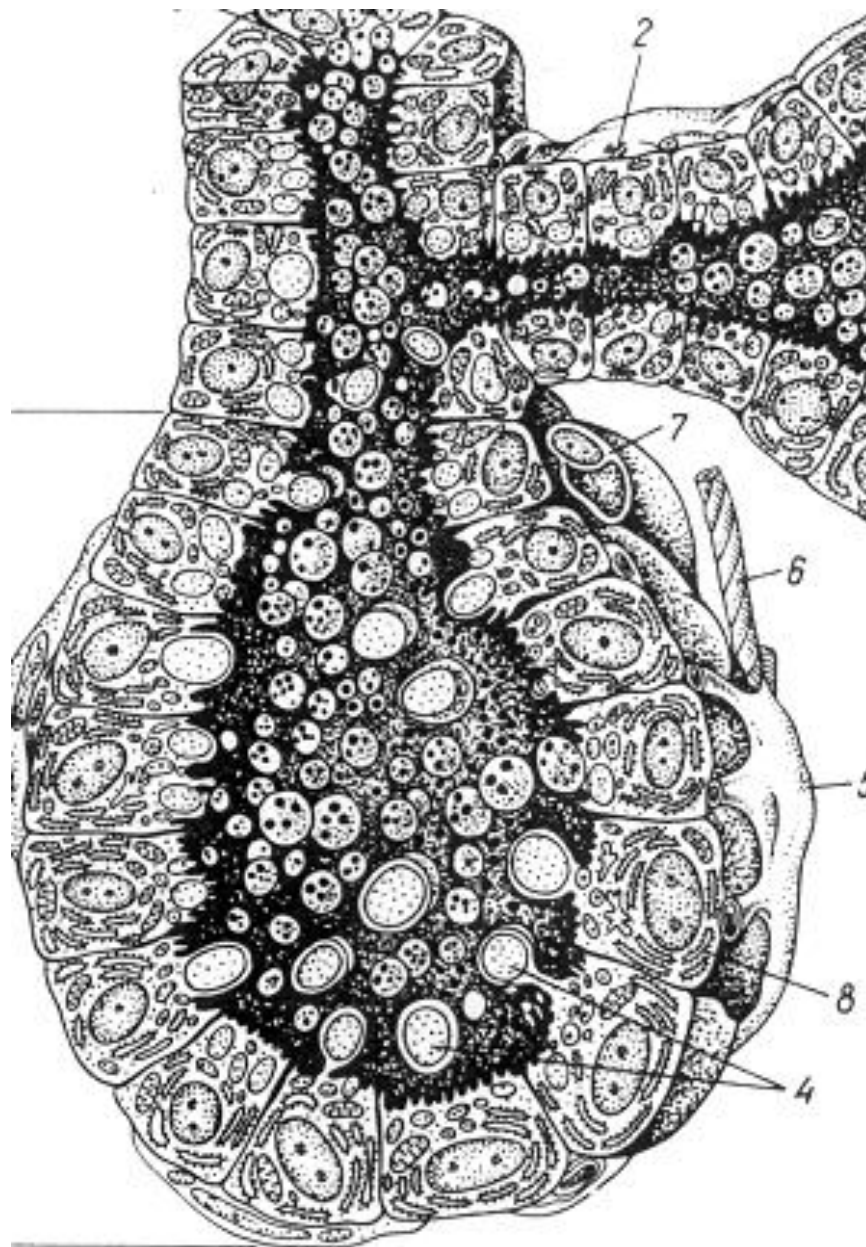
В юности



При лактации



Молочная железа до
и во время лактации



Функционирующий ацинус молочной железы